

**ESCOLA DE ENFERMAGEM – USP****EXAME DE SELEÇÃO PARA OS PROGRAMAS DE RESIDÊNCIA EM ENFERMAGEM
EM CARDIOPNEUMOLOGIA DE ALTA COMPLEXIDADE E DE RESIDÊNCIA EM
ENFERMAGEM EM SAÚDE DO ADULTO E DO IDOSO
PARA O PERÍODO LETIVO DE 2016/2018****PROVA DE SEGUNDA FASE****04/10/2015 – de 9h a 12h****Instruções**

1. Só abra este caderno quando o fiscal autorizar.
2. Este caderno compõe-se de **duas** situações clínicas. A **primeira** contém **04** questões dissertativas; a **segunda**, **03** questões dissertativas. O valor de cada questão está discriminado ao final do seu enunciado.
3. A prova deverá ser feita com caneta esferográfica de tinta azul ou preta. Não utilize caneta marca-texto.
4. Escreva, com **letra legível**, as respostas das questões.
5. Se errar, risque a palavra e a escreva novamente. Exemplo: ~~caza~~ casa
O uso de corretivo não será permitido.
6. A resposta de cada questão deverá ser escrita exclusivamente no espaço destinado a ela. O que estiver fora do espaço **NÃO** será considerado na correção.
7. Não escreva nas quadrículas colocadas à direita de cada questão.
8. O verso das folhas pode ser utilizado para rascunho. O que estiver escrito nesse espaço **NÃO** será considerado na correção.
9. Duração da prova: **3 horas**. O candidato deve controlar o tempo disponível. Não haverá tempo adicional para transcrição do rascunho das respostas.
10. O candidato poderá retirar-se do prédio após 1 hora de prova.
11. Durante a prova, são vedadas a comunicação entre candidatos e a utilização de qualquer material de consulta, eletrônico ou impresso, e de aparelhos de telecomunicação.
12. Ao final da prova, é **obrigatória** a devolução deste caderno de questões.

Observação

A divulgação do resultado da segunda fase do processo seletivo será no dia 13 de outubro de 2015, no *site* da FUVEST (www.fuvest.br).

ASSINATURA DO CANDIDATO: _____

ENFERMAGEM EM CARDIOPNEUMOLOGIA DE ALTA COMPLEXIDADE

E

ENFERMAGEM EM SAÚDE DO ADULTO E DO IDOSO

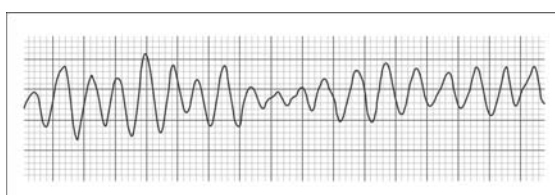
Leia atentamente as situações clínicas I e II e responda às questões propostas.

Situação clínica I para as questões de 1 a 4

O Sr. JCM, de 59 anos, é admitido no Pronto-Atendimento queixando-se de forte pressão no peito e de náuseas. Ao exame físico, apresenta sudorese intensa, palidez cutânea, dispneia e crepitações basais bilaterais à ausculta pulmonar, sendo, então, imediatamente encaminhado à sala de emergência.

1. Diante do quadro apresentado, quais seriam as ações imediatas à chegada do Sr. JCM na sala de emergência? (2,0 pontos)

Logo após a admissão do Sr. JCM na sala de emergência e depois de realizadas as ações preconizadas, verifica-se que ele se encontra arresposivo. Ao se examinar o tórax, não se observa movimentação e seu pulso carotídeo está ausente. Observa-se o seguinte traçado eletrocardiográfico no monitor cardíaco:



2. A figura ilustra um ritmo de Parada Cardiorrespiratória (PCR). Que ritmo é esse? (0,5 ponto)

3. Considerando os ritmos de Parada Cardiorrespiratória (PCR), quais são chocáveis? (0,5 ponto)

Imediatamente, a equipe inicia as manobras de Ressuscitação Cardiopulmonar (RCP) e medidas de suporte avançado de vida. Após 15 minutos de RCP, observa-se retorno da circulação espontânea, evoluindo com instabilidade hemodinâmica, sendo então iniciada administração de drogas vasoativas, dentre elas a noradrenalina. A seguir, providenciou-se a transferência do Sr. JCM para o setor de Terapia Intensiva.

4. Cite quatro ações de enfermagem que devem ser dispensadas a pacientes em uso de noradrenalina. (2,0 pontos)

Situação clínica II para as questões de 5 a 7

A Sra. RCS, de 87 anos, é admitida no início do plantão noturno, na unidade de internação, por broncopneumonia. Na admissão, encontrava-se calma, orientada no tempo e no espaço, eupneica, acianótica, recebendo dois litros de oxigênio por minuto por cateter nasal, mantendo monitorização hemodinâmica não invasiva e cateter venoso periférico em dorso de mão direita, tendo recebido no Pronto-Atendimento ceftriaxona e dexametasona desde o dia anterior. A filha da Sra. RCS refere que a mãe tem déficit auditivo importante à esquerda e encontra-se sem seu aparelho auditivo, dificultando a comunicação com a equipe, e por isso decide ir buscar seu aparelho e voltar no início da manhã. Durante a noite, a Sra. RCS apresentou agitação psicomotora de início agudo, mostrou-se desorientada no tempo e no espaço, apresentou alucinações visuais e agressividade, embora mantivesse os parâmetros de sinais vitais praticamente inalterados e saturação de oxigênio de 94%. Diante disso, foi medicada com haloperidol para controle dos sintomas comportamentais.

5. A Sra. RCS apresentou quadro clínico típico de Confusão Aguda, que é uma síndrome frequente nos idosos hospitalizados e está relacionada a piores resultados em saúde, aumento de morbidade, mortalidade, tempo de internação e dos custos associados. A causa de sua ocorrência é multifatorial, devendo-se, habitualmente, à associação entre fatores predisponentes e precipitantes.

Cite os fatores que poderiam ter levado a Sra. RCS a desenvolver o quadro de Confusão Aguda. (1,2 ponto)

XXX.XXX.XXX.XXX DD/MM/AAAA HH:MM:SS

EE 2016

2ª Fase – Prova Dissertativa – P2 (04/10/2015)

1
1/1