

RESIDÊNCIA MÉDICA
Especialidades Cirúrgicas
Cirurgia Vascul



UNIVERSIDADE DE SÃO PAULO



FUNDAÇÃO UNIVERSITÁRIA PARA O VESTIBULAR



FACULDADE DE MEDICINA

CONCURSO PÚBLICO – EDITAL COREME/FM Nº 03/2022

Instruções

1. Só abra este caderno quando o fiscal autorizar.
2. Verifique se o seu nome está correto na capa deste caderno e se corresponde à área profissional em que você se inscreveu. Informe ao fiscal de sala eventuais divergências.
3. Verifique se o caderno está completo. Ele deve conter **120 questões** de múltipla escolha, divididas em **Prova I (100 questões)** e **Prova II (20 questões)**, compostas da raiz da questão e de quatro alternativas. Informe ao fiscal de sala eventuais divergências.
4. Durante a prova, são **vedadas** a comunicação entre candidatos e a utilização de qualquer material de consulta, eletrônico ou impresso, e de aparelhos de telecomunicação.
5. A prova deverá ser feita utilizando caneta esferográfica com **tinta azul**.
6. Duração da prova: **6h00**. Tempo mínimo de permanência obrigatória: **2h30**. Não haverá tempo adicional para transcrição de respostas.
7. Uma foto sua poderá ser coletada para fins de reconhecimento facial, para uso exclusivo da FUVEST, nos termos da lei.
8. Ao final da prova, é **obrigatória** a devolução da folha de respostas acompanhada deste caderno de questões.

Declaração

Declaro que li e estou ciente das informações que constam na capa desta prova, na folha de respostas, bem como dos avisos que foram transmitidos pelo fiscal de sala.

ASSINATURA

O(a) candidato(a) que não assinar a capa da prova será considerado(a) ausente da prova.

TABELA DE VALORES LABORATORIAIS NORMAIS

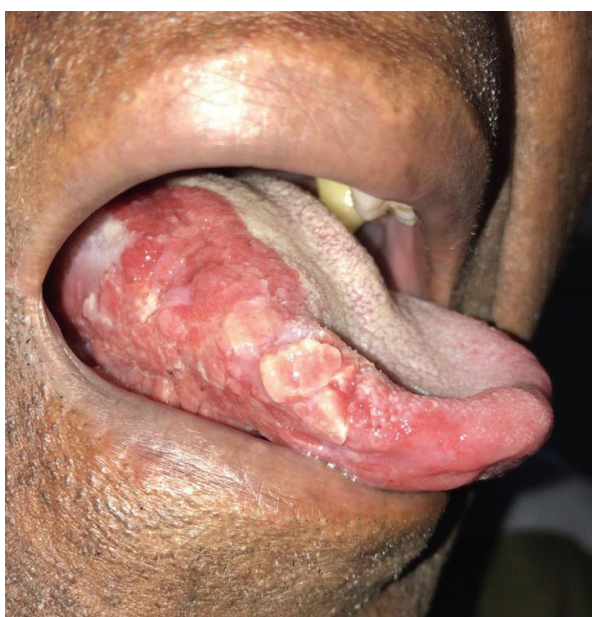<p>LISTA DE ABREVIACOES</p> <p>AA – ar ambiente</p> <p>AAS – ácido acetilsalicílico</p> <p>BCF – batimentos cardíacos fetais</p> <p>bpm – batimentos por minuto</p> <p>BRNF – bulhas rítmicas normofonéticas s/ sopros</p> <p>Cr – creatinina</p> <p>DUM – data da última menstruação</p> <p>FC – frequência cardíaca</p> <p>FR – frequência respiratória</p> <p>Hb – hemoglobina</p> <p>HCM – Hemoglobina Corpuscular Média</p> <p>Ht – hematócrito</p> <p>IMC – índice de massa corpórea</p> <p>ipm – incursões por minuto</p> <p>IC_{95%} - intervalo de confiança de 95%</p> <p>MV – murmúrios vesiculares</p> <p>IRT – tripsina imunoreativa neonatal</p> <p>mmHg – milímetros de mercúrio</p> <p>MMII - membros inferiores</p> <p>P – pulso</p> <p>PA – pressão arterial</p> <p>PEEP – Pressão expiratória final positiva</p> <p>PSA - antígeno prostático específico</p> <p>PO – Pós-operatório</p> <p>pO₂ – pressão parcial de O₂</p> <p>pCO₂ – pressão parcial de CO₂</p> <p>PS – Pronto-Socorro</p> <p>RHZE - R(rifampicina), H(isoniazida), Z (pirazinamida) e E (etambutol)</p> <p>RN – Recém-nascido</p> <p>Sat - saturação</p> <p>Sat O₂ – saturação de oxigênio</p> <p>TEC – tempo de enchimento capilar</p> <p>Temp. – temperatura axilar</p> <p>TPO – Tireoperoxidase</p> <p>TRAB – Anticorpo anti-receptor de TSH</p> <p>TSH – Hormônio tireo-estimulante</p> <p>U – ureia</p> <p>UTI – Unidade de Terapia Intensiva</p> <p>TTGO – teste de tolerância a glicose oral</p> <p>UBS – Unidade Básica de Saúde</p> <p>USG – Ultrassonografia</p> <p>VCM – Volume Corpuscular Médio</p> <p>VHS – velocidade de Hemossedimentação</p> <p>VALORES DE REFERÊNCIA DE HEMOGLOBINA (HB) EM g/dL PARA CRIANÇAS</p> <p>Recém-nascido= 15 – 19</p> <p>2 a 6 meses = 9,5 – 13,5</p> <p>6 meses a 2 anos = 11 – 14</p> <p>2 a 6 anos = 12 – 14</p> <p>6 a 12 anos = 12 – 15</p> <p>Líquido pleural ADA: até 40 U/L</p> <p>Líquido sinovial: leucócitos até 200 células/mL</p>	<p>ALGUNS VALORES DE REFERÊNCIA (ADULTOS)</p> <p>Sangue (bioquímica e hormônios):</p> <p>Albumina = 3,5 – 5,5 g/dl</p> <p>Bilirrubina Total = 0,3 – 1,0 mg/dl</p> <p>Bilirrubina Direta = 0,1 – 0,3 mg/dl</p> <p>Bilirrubina Indireta = 0,2 – 0,7 mg/dl</p> <p>Cálcio iônico = 4,6 a 5,5 mg/dL ou 1,15 a 1,38 mmol/l</p> <p>Cloretos = 98 - 106 mEq/l</p> <p>Creatinina = 0,7 a 1,3 mg/dL</p> <p>Desidrogenase Láctica < 240 U/L</p> <p>Ferritina: homens: 22-322 ng/mL mulheres: 10-291 ng/mL</p> <p>Ferro sérico: homens: 70-180 µg/dL mulheres: 60-180 µg/dL</p> <p>Fósforo: 2,5 a 4,8 mg/dl ou 0,81 a 1,55 mmol/l</p> <p>Globulinas = 2,0 a 3,5 g/dl</p> <p>HDL: superior a 40 mg/dL para homens superior a 50 mg/dL para mulheres</p> <p>Lactato = 5 – 15 mg/dl</p> <p>Magnésio = 1,8 – 3 mg/dl</p> <p>Potássio = 3,5-5,0 mEq/L</p> <p>Proteína Total = 5,5 – 8,0 g/dl</p> <p>PSA < 4 ng/mL</p> <p>Sódio = 135-145 mEq/L</p> <p>TSH = 0,4 a 4,0 mUI/mL</p> <p>Ureia = 10 a 50 mg/dL</p> <p>Sangue (hemograma e coagulograma):</p> <p>Conc. hemoglobina corpuscular média (CHCM)= 31 a 36 g/dl</p> <p>Hemoglobina corpuscular média (HCM) = 27 a 32pg</p> <p>Volume corpuscular médio (VCM) = 80 a 100 fl</p> <p>RDW: 10 a 16%</p> <p>Leucócitos = 5.000 a 10.000/ mm³</p> <p>Linfócitos = 0,9 a 3,4 mil/ mm³</p> <p>Monócitos = 0,2 a 0,9 mil/mm³</p> <p>Neutrófilos = 1,6 a 7,0 mil/ mm³</p> <p>Eosinófilos = 0,05 a 0,5 mil/ mm³</p> <p>Plaquetas = 150.000 a 450.000/mm³</p> <p>Reticulócitos = 0,5 a 2,0%</p> <p>Tempo de Protrombina (TP) = INR entre 1,0 e 1,4; Atividade 70 a 100%</p> <p>Tempo de Tromboplastina Parcial Ativada (TTPA) R - até 1,2</p> <p>Tempo de Trombina (TT) = 14 a 19 segundos</p> <p>Gasometria Arterial:</p> <p>pH = 7,35 a 7,45</p> <p>pO₂ = 80 a 100mmHg</p> <p>pCO₂ = 35 a 45mmHg</p> <p>Base Excess (BE) = -2 a 2</p> <p>HCO₃ = 22 a 28 mEq/L</p> <p>SatO₂ > 95%</p> <p>Líquor (punção lombar):</p> <p>Células até 4/mm³</p> <p>Lactato até 20mg/dL</p> <p>Proteína até</p>
--	--

Especialidades Cirúrgicas

Prova I

01

Homem de 65 anos queixa-se de dor progressiva ao mastigar há 4 meses, com piora no último mês. Atualmente consegue apenas ingerir alimentos pastosos. Neste período, procurou o pronto-socorro duas vezes para controle da dor. Em uso de dipirona e morfina de horário, com melhora parcial. Perda de 8 kg desde o início dos sintomas. Antecedentes: tabagista ativo, 80 anos.maço; etilista. Nega outras comorbidades. Os achados do exame clínico são mostrados abaixo.



Caso a biópsia da lesão confirme a hipótese diagnóstica mais provável, selecione a alternativa que contém os exames complementares que seriam indicados e o tratamento recomendado para este caso.

- (A) O principal exame a ser solicitado é a tomografia cervical. O tratamento de escolha é quimioterapia.
- (B) Não são necessários exames complementares. A conduta recomendada para o caso é a eliminação de fatores de risco, como o tabagismo.
- (C) Devem ser solicitados nasofibrolaringoscopia, endoscopia digestiva alta e tomografia computadorizada de face, pescoço e tórax. O tratamento de escolha é cirúrgico.
- (D) Deve-ser realizar pesquisa de HPV e tomografia computadorizada cervical. O tratamento de escolha pode ser cirúrgico ou radioterapia.

02

Mulher de 83 anos com antecedentes de hipertensão arterial e diabetes, apresentava lesão de 0,4 cm em região malar direita, há 6 meses. Foi submetida à biópsia excisional, com o seguinte resultado anatomopatológico:

Tipo histológico – melanoma extensivo superficial. Margens cirúrgicas periféricas e profunda – coincidentes com a lesão. Espessura máxima (Breslow): 1,9 mm. Não foram detectadas ulceração, microsateletose, invasão angiolinfática, invasão perineural e regressão.

Considerando o resultado da biópsia, selecione a alternativa com a conduta recomendada.

- (A) Embora tenha indicação de ampliação de margens e esvaziamento cervical, devido à idade avançada e à presença de comorbidades, o melhor tratamento a ser realizado é a radioterapia.
- (B) Deve-se realizar a ampliação de margens em 1 a 2 cm, associada à pesquisa de linfonodo sentinela.
- (C) Está indicada a ampliação de margens em 1 cm, associada ao esvaziamento cervical.
- (D) Não é necessária nenhuma conduta adicional no momento, uma vez que a lesão já foi totalmente ressecada, porém, pelo alto risco, a paciente deve realizar seguimento oncológico a cada 12 meses para avaliar presença de recidivas ou novas lesões.

03

Assinale a alternativa que faz referência a estruturas que pertencem exclusivamente à supraglote.

- (A) Bandas ventriculares, valécula e epiglote.
- (B) Aritenoide, área pós-cricoide e ádito laríngeo.
- (C) Prega vocal, ventrículo e pecíolo da epiglote.
- (D) Prega ariepiglótica, aritenoide e banda ventricular.

04

Sobre a epidemiologia do câncer de cabeça e pescoço, assinale a alternativa correta.

- (A) Os indivíduos do sexo masculino são os mais afetados e o câncer de boca é o tipo mais prevalente na população brasileira, cuja incidência ainda é crescente mesmo com a conscientização da população quanto aos fatores de risco.
- (B) O HPV tem comprovada relação na carcinogênese dos tumores da orofaringe e já é o principal fator etiológico envolvido na gênese dos tumores dessa topografia em todo o mundo.
- (C) O tabagismo e o etilismo ainda são os fatores de risco mais preponderantes e o combate a esses maus hábitos não deve ser incentivado durante o tratamento, para que o paciente não apresente quadro de abstinência que possa atrasar ou interromper a terapêutica.
- (D) As mulheres são preferencialmente acometidas pelo câncer da nasofaringe que não tem relação com o tabagismo e o etilismo, menos frequentes na parcela da população com este histórico.

05

Mulher de 43 anos apresenta história com 6 meses de evolução: cansaço, dores musculares difusas, irritação, choro fácil, palpitações, tremores de extremidades e aumento do hábito intestinal.

Os familiares também notaram emagrecimento e impressão de aumento de volume na região anterior do pescoço. Exame clínico: bom estado geral, corada, eupneica, não agitada FC 100 bpm, PA 120x80 mmHg. Exoftalmo e *lid lag* positivos. Aumento difuso cervical anterior com apagamento da fúrcula e dos contornos dos músculos esternocleidomastoideos. À palpação, glândula tireoide aumentada difusamente em cerca de 3 vezes o tamanho normal, móvel à deglutição, sem nódulos caracterizáveis.

Assinale a alternativa que contém o diagnóstico clínico provável e a conduta recomendada.

- (A) Tireotoxicose em bócio difuso. Introduzir beta bloqueador ou similar para controle da manifestação periférica do hipertireoidismo e medicamento anti-tireoidiano; prosseguir investigação com exames laboratoriais (hormônios tireoidianos, anticorpos anti-tireoidianos, TRAB) e exames de imagem.
- (B) Doença de Graves com hipertireoidismo descompensado; a paciente encontra-se em tempestade tireotóxica. Internar para tratamento clínico urgente com medicação anti-tireoidiana para evitar possíveis eventos decorrentes da taquiarritmia cardíaca.
- (C) Hipertireoidismo em doença de Plummer. Internar para tratamento definitivo com radioiodoterapia ou com tratamento operatório.
- (D) Tireotoxicose em doença de Graves. Prosseguir a investigação com USG, cintilografia com Tecnécio e os seguintes exames laboratoriais: T4 livre, TSH e anticorpo anti-receptor de TSH, anticorpo anti-peroxidase, anticorpo anti-tireoglobulina, hemograma completo, função renal e hepática; devido ao risco de falsear os resultados, o tratamento clínico apenas poderá ser iniciado após a coleta dos exames.

06

Mulher de 53 anos, ex-tabagista e ex-etilista, com cessação dos hábitos há mais de 30 anos. Há 8 anos foi submetida a tratamento cirúrgico de condrossarcoma de baixo grau em cabeça do fêmur. Queixa-se de aumento do volume cervical anterior há 8 meses e de disfagia (engasgos) para alimentos sólidos há cerca de 3 meses. Exame clínico: aumento discreto de volume cervical anterior; à palpação, múltiplos nódulos em ambos os lobos tireoidianos, nódulos dominantes à esquerda e não se palpa o limite inferior do lobo esquerdo, mesmo com a deglutição; pequeno desvio da traqueia para a direita. Ultrassonografia de tireoide: volume total estimado em 60 cm³; nódulos em ambos os lobos; N1 à direita em terço médio medindo 2,5x1,5x1,7 cm; N2 à esquerda em terço inferior medindo 6,5x4,6x 3,4 cm com pequena insinuação ao mediastino. Punção aspirativa por agulha fina: N1 nódulo à direita – Bethesda II; N2 nódulo à esquerda – Bethesda IV. Endoscopia digestiva alta: sem alterações significativas.

Quanto à condução do caso, escolha a alternativa correta.

- (A) A paciente não é candidata para o tratamento cirúrgico devido ao antecedente oncológico. Tem indicação para tratamento alternativo com ablação térmica por rádio frequência ou laser.
- (B) A paciente é candidata para o tratamento cirúrgico devido ao bócio com volume superior a 30 cm³ e aos sintomas de compressão. Prosseguir a investigação da disfagia com pHmetria, manometria esofágica e RX contrastado do esôfago, do estômago e do duodeno.
- (C) A paciente é candidata para o tratamento cirúrgico. Tem como indicações: bócio com componente mergulhante, compressão extrínseca sintomática da via aerodigestória superior e suspeita para malignidade.
- (D) Ainda não se pode decidir o tipo de tratamento – se clínico, cirúrgico ou alternativo. Prosseguir a investigação com teste molecular genético em citologia de tireoide.

07

Mulher de 38 anos, sem antecedentes de morbidade, professora, 3 gestações com partos normais. Achado de exame de rotina: nódulo 1,2 cm em lobo direito da tireoide. Ultrassonografia: sólido, muito hipocogênico, contornos irregulares e com focos ecogênicos de perimeio sugerindo microcalcificações, sem linfonodos atípicos. Punção aspirativa por agulha fina: Bethesda V. Exames laboratoriais: T4 livre normal e TSH 6,5 (0,40–5,0), níveis de auto-anticorpos TPO e anti-tireoglobulina positivos e muito elevados.

Assinale a alternativa com a conduta mais indicada.

- (A) Vigilância ativa com terapia de supressão hormonal.
- (B) Tratamento cirúrgico com tireoidectomia total.
- (C) Tratamento cirúrgico com tireoidectomia parcial incluindo lobo direito e istmo, e linfadenectomia cervical recorrential à direita.
- (D) Tratamento com ablação química por etanol ou térmica por rádio frequência ou laser.

Texto para as questões 08 e 09

Homem de 60 anos é portador de carcinoma de borda anterolateral à direita da língua, com extensão para a face ventral e o assoalho adjacentes e metástases para linfonodos cervicais.

No intra-operatório, foram identificados linfonodos suspeitos em: região submentoniana abaulando os músculos milo-hioides, loja submandibular direita, na junção entre a veia jugular interna direita e o nervo espinal acessório, entre o osso hioide e a cartilagem cricoide à direita e em borda posterior do músculo esternocleidomastoideo direito, logo acima do osso da clavícula. Não foi ressecada nenhuma estrutura nobre do pescoço.

08

Com relação aos reparos anatômicos e ao caso citado, selecione a alternativa correta.

- (A) Os reparos anatômicos para o limite inferior do nível III pode ser tanto o músculo omo-hioide como o plano da cartilagem cricoide.
- (B) O reparo anatômico para o limite superior do esvaziamento cervical será o ventre anterior do músculo digástrico.
- (C) O paciente apresenta linfonodos suspeitos nos níveis I, II, IV e V à direita e nível IB à esquerda.
- (D) O estadiamento do pescoço é N2a.

09

Quanto ao esvaziamento cervical realizado, assinale a alternativa correta.

- (A) O tipo de esvaziamento indicado é o seletivo eletivo.
- (B) O nível IV direito não precisa ser incluído no esvaziamento nesse caso.
- (C) O nível do nervo espinal acessório deve ser poupado do esvaziamento devido ao alto risco de déficit motor do músculo trapézio.
- (D) O esvaziamento cervical que foi realizado é o radical modificado à direita.

10

Homem de 64 anos queixa-se de aumento de volume cervical em hemiface esquerda na região pré-auricular há 6 anos. Apresentou PAAF com o diagnóstico de lesão formada por grande quantidade de conteúdo cístico, rica em células oxifílicas dispostas em lençóis e achados suspeitos para cistoadenoma papilífero linfomatoso.

Quanto à hipótese diagnóstica, assinale a alternativa correta.

- (A) É mais frequente em mulheres na menopausa e é caracterizado por bilateralidade.
- (B) É uma neoplasia benigna de glândulas salivares também conhecida como tumor de Warthin.
- (C) Por sua localização ser mais frequente em polo inferior, o risco de compressão do nervo facial e de seus ramos é mínimo.
- (D) Por apresentar achados histopatológicos muito típicos, não consta em diagnóstico diferencial para outras lesões.

11

Sobre o papel do HPV na carcinogênese do câncer de orofaringe, assinale a alternativa correta.

- (A) Tem prognóstico semelhante ao dos tumores relacionados ao tabagismo.
- (B) Deve ser tratado preferencialmente com quimioterapia e radioterapia por apresentar melhor resposta a estas modalidades de tratamento.
- (C) Apresenta incidência aumentada, especialmente nos indivíduos jovens, mesmo nos não tabagistas.

- (D) A má higiene oral é a principal condição associada à proliferação do vírus.

12

Sobre as lesões precursoras do câncer da boca, assinale a alternativa correta.

- (A) As leucoplasias têm uma alta taxa de malignização e devem ser rapidamente removidas.
- (B) Cessar o tabagismo não diminui a incidência dessas lesões.
- (C) As eritroplasias são mais raras, porém tem maiores taxas de malignização.
- (D) A queilite actínica dos lábios pode ser tratada com crioterapia, devido às baixíssimas taxas de malignidade associadas.

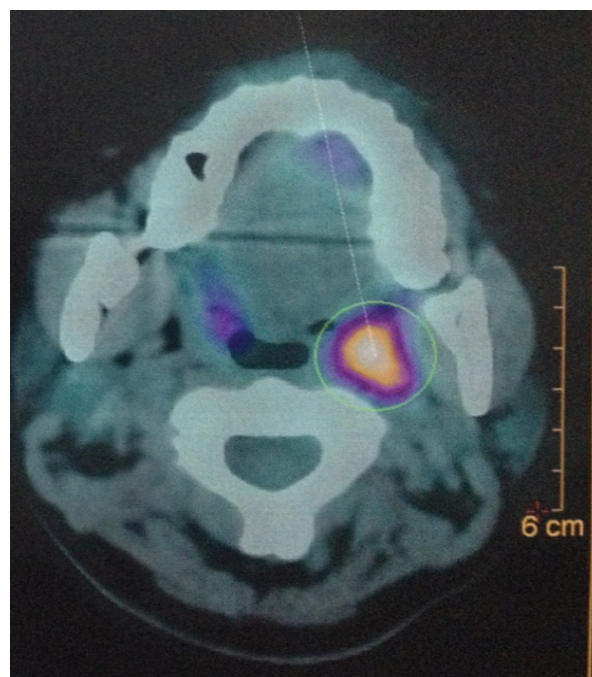
13

Lactente de 3 meses é encaminhado para avaliação devido a um nódulo cervical à direita. Paciente saudável, que apresenta desenvolvimento adequado para a fase e crescimento satisfatório. Ao exame clínico, há nódulo palpável em nível II à direita, junto ao músculo esternocleidomastoideo, endurecido, pouco móvel, medindo aproximadamente 2 cm. A mãe traz ultrassonografia cervical que descreve lesão nodular em músculo esternocleidomastoideo, achado compatível com *fibromatosis colli*. Qual a principal hipótese diagnóstica e a conduta recomendada neste momento?

- (A) Torcicolo congênito; fisioterapia.
- (B) Torcicolo congênito; ressecção cirúrgica da fibrose.
- (C) Linfonodomegalia reacional; seguimento.
- (D) Cisto branquial; ressecção cirúrgica aos 2 anos de idade.

14

Na investigação diagnóstica de um paciente com metástase cervical de carcinoma epidermoide sem lesão primária evidente foi realizado o exame abaixo.



Selecione a alternativa que melhor descreve o exame e o seu achado.

- (A) Tomografia computadorizada com emissão de pósitrons com captação fisiológica em orofaringe.
- (B) Ressonância magnética em T2 com gadolínio, imagens sugestivas de tumor primário em orofaringe a esquerda.
- (C) Tomografia computadorizada com contraste, imagem sugestiva de metástase em linfonodo retrofaríngeo.
- (D) Tomografia computadorizada com emissão de pósitrons com captação sugestiva de tumor primário em loja amigdaliana esquerda.

15

Paciente de 25 anos com queixa de pirose e de regurgitação de longa data. A endoscopia digestiva alta demonstra esofagite grau Los Angeles B, sem hérnia de hiato. Ao exame clínico abdominal, sem dor à palpação ou visceromegalias. IMC: 31 kg/m². Após uso de esomeprazol em dose otimizada, apresentou melhora dos sintomas. Com relação ao caso, assinale a melhor alternativa.

- (A) O diagnóstico de doença do refluxo gastroesofágico é provável e o paciente deverá ser encaminhado para tratamento cirúrgico.
- (B) O diagnóstico de doença do refluxo gastroesofágico é provável e o paciente deverá realizar medidas comportamentais (dieta e perda de peso) como início do tratamento.
- (C) O diagnóstico de doença do refluxo gastroesofágico pode ser considerado, havendo indicação formal para cirurgia bariátrica.
- (D) O diagnóstico de doença do refluxo gastroesofágico pode ser considerado e existe indicação formal para tratamento endoscópico como ponte para tratamento cirúrgico.

16

Mulher de 18 anos, com queixa de regurgitação e disfagia baixa há 2 anos, atualmente ingerindo somente alimentos pastosos, vem sendo acompanhada em ambulatório psiquiátrico com suspeita de distúrbio alimentar. Ao exame clínico abdominal, sem dor à palpação ou visceromegalias. IMC: 20,2 kg/m². Após uso de omeprazol, não houve melhora dos sintomas. A endoscopia digestiva alta demonstra esofagite grau Los Angeles A, com pequena hérnia de hiato. No estudo radiológico contrastado, apresenta esôfago com estase e discreto grau de dilatação, com presença de ondas terciárias; manometria esofágica evidencia ausência de relaxamento do esfíncter esofágico inferior com aperistalse de corpo esofágico. Qual a hipótese diagnóstica mais provável e o tratamento recomendado?

- (A) Megaesôfago; cardiomiectomia com funduplicatura.
- (B) Bulimia; otimização de medicação psiquiátrica.
- (C) Megaesôfago; dilatação esofágica e aplicação de toxina botulínica.
- (D) Doença do refluxo gastroesofágico; otimização do tratamento clínico.

17

Paciente de 60 anos, tabagista e etilista há 30 anos, durante exames de seguimento da doença do refluxo, realizou uma endoscopia digestiva alta com visualização de lesão a 36 cm da arcada dentária superior (ADS), com 1,0 cm de extensão, plana, ulcerada, associada ao esôfago de Barrett de 2 cm de extensão; a biópsia da lesão confirmou adenocarcinoma tipo difuso, indiferenciado. Realizados exames de estadiamento (tomografia computadorizada, PET-TC e ecoendoscopia), que demonstraram provável estadiamento cT2N1M0. Qual o melhor tratamento para este paciente?

- (A) Neodjuvância seguido de gastrectomia total com esofagectomia distal e linfadenectomia.
- (B) Neodjuvância seguido de esofagectomia subtotal com gastrectomia polar e linfadenectomia.
- (C) Radioterapia e quimioterapia exclusivamente.
- (D) Esofagectomia subtotal com gastrectomia polar e linfadenectomia.

18

Paciente de 75 anos, portador de carcinoma espinocelular de terço médio do esôfago, submetido ao tratamento neoadjuvante com quimiorradioterapia. Está no sexto pós-operatório de esofagectomia por toracoscopia e anastomose cervical. Após uma crise de tosse, apresentou abaulamento na região cervical com enfisema supraclavicular, com alteração de voz, sem dispneia. Solicitada radiografia de tórax sem evidências de pneumotórax, somente presença de pequeno pneumomediastino. Qual a melhor hipótese diagnóstica e o exame a ser solicitado?

- (A) Hematoma cervical; endoscopia de urgência.
- (B) Pneumomediastino residual; tomografia computadorizada de tórax.
- (C) Fistula traqueal; broncoscopia.
- (D) Fistula da anastomose cervical; tomografia computadorizada de pescoço e tórax.

19

Homem de 65 anos tem hipertensão arterial sistêmica e diabetes melito tipo 2 controladas e se queixa de epigastralgia e emagrecimento de 6 kg nos últimos 6 meses. Endoscopia digestiva alta mostrou lesão úlcero-infiltrativa avançada de 6 cm de diâmetro, em pequena curvatura de antro, cuja biópsia evidenciou adenocarcinoma moderadamente diferenciado. Tomografia de tórax, abdome e pelve descreveu somente a lesão na parede gástrica e negativa para metástases. Foi submetido à gastrectomia, porém o cirurgião considerou o tratamento R2. De acordo com a *American Joint Committee on Cancer* (AJCC), 8ª edição, na classificação R para doença residual, o que significa R2?

- (A) Tumor microscópico dentro de uma margem de 1 mm.
- (B) Tumor microscópico dentro de uma margem de 2 mm.
- (C) Tumor visível macroscopicamente nas margens.
- (D) Sem tumor residual macroscópico.

20

Mulher de 20 anos, sem comorbidades, várias crises de dor, distensão abdominal e vômitos. Exame clínico mostra várias pequenas manchas escurecidas em lábios e palma das mãos. A história familiar aponta pai e irmão com manchas semelhantes. Endoscopia digestiva alta mostra lesão volumosa pediculada na 3ª porção duodenal. Anatomopatológico: hamartoma. Tomografia de tórax, abdome e pelve descreve uma lesão de 7 cm de diâmetro dentro do duodeno, próximo ao ângulo de Treitz, com dilatação do delgado à montante, sugerindo crises de intossucepção.

Diante deste quadro, qual a hipótese diagnóstica mais provável?

- (A) Síndrome de polipose juvenil.
- (B) Síndrome de Peutz-Jeghers.
- (C) HNPCC ou síndrome de Lynch.
- (D) Neurofibromatose.

21

Mulher de 65 anos apresentou recentemente episódio de pancreatite aguda leve. Exame de ressonância magnética identificou um cisto que mede 3,5 cm, localizado na cabeça do pâncreas e que se comunica com ducto pancreático principal, que está dilatado, medindo até 7 mm.

Considerando a principal hipótese diagnóstica, dentre as opções abaixo, qual melhor conduta para esta paciente?

- (A) Ultrassonografia endoscópica.
- (B) Repetir a ressonância magnética em um ano.
- (C) Ultrassonografia endoscópica com alcoolização do cisto.
- (D) PET-CT com FDG (glicose marcada com radiofármaco).

22

Homem de 72 anos, em 8º dia de pós-operatório de gastroduodenopancreatocomia com reconstrução em alça única à *Child*, apresenta vômitos em grande quantidade, com aspecto bilioso e resíduos alimentares sólidos. Qual a hipótese diagnóstica mais provável?

- (A) Obstrução da anastomose gastrojejunal.
- (B) Hérnia interna.
- (C) Gastroparesia.
- (D) Pancreatite aguda.

23

Homem de 60 anos, com achado incidental na vesícula biliar de uma lesão hipoecogênica, sem sombra acústica posterior, fixa, porém restrita à mucosa da vesícula, compatível com pólip. A lesão mede 15 mm.

Qual a melhor conduta neste momento?

- (A) Colectomia.
- (B) Colectomia com ressecção ampliada do leito hepático e linfadenectomia do hilo hepático.
- (C) Colangiografia endoscópica.
- (D) Ultrassonografia endoscópica com punção biópsia.

24

Homem de 54 anos, com diagnóstico de colangiocarcinoma intra-hepático de 8,7 cm em lobo direito, é submetido à hepatectomia direita, à linfadenectomia hilar e à drenagem da cavidade sem intercorrências. Apresentou boa evolução, até que, no 3º dia pós-operatório, o dreno abdominal mostrou-se com secreção levemente esverdeada e aumento do volume (150 mL). Mantém-se estável, sem drogas vasoativas e afebril. Ao exame clínico, abdome flácido e indolor.

Os exames laboratoriais mostraram leucócitos de $10.300/\text{mm}^3$ e discreta elevação da proteína C-reativa. A dosagem sérica de bilirrubina é de 0,7 mg/dL e a do dreno abdominal de 3,2 mg/dL.

Com relação ao caso, é correto afirmar que:

- (A) o paciente por definição não possui fístula biliar pós-hepatectomia.
- (B) o paciente tem fistula biliar grau C, devendo ser indicada reabordagem cirúrgica para limpeza de cavidade abdominal.
- (C) o paciente tem fistula biliar grau A, devendo ser mantida a observação clínica.
- (D) está indicada drenagem da cavidade por radiologia intervencionista e introdução de antibioticoterapia de amplo espectro.

25

Homem de 61 anos, com diagnóstico de cirrose hepática por uso de álcool (3 cervejas/dia por 27 anos; parou há 3 anos), está em acompanhamento com clínico. Em ultrassonografia de abdome foi evidenciado nódulo periférico de 4 cm em segmento 6. Realizou tomografia de abdome com contraste que mostrou lesão hipervascular no segmento 6 medindo 4,1 cm, com clareamento rápido do meio de contraste.

Exames laboratoriais: hemoglobina = 11,7 g/dL, plaquetas = $110.000/\text{mm}^3$, bilirrubinas totais = 1,2 mg/dL, bilirrubina direta = 0,9 mg/dL, creatinina = 1,0 mg/dL, albumina = 3,5 g/dL, tempo de protrombina = 88% (INR= 1,2), sódio = 137 mEq/L, alfafetoproteína = 343 ng/mL. Child-Pugh = A6, Model of End-Stage Liver Disease (MELD) = 9. Endoscopia digestiva alta com gastrite moderada de antro.

Com base nos dados clínicos e laboratoriais, qual o melhor tratamento para o paciente?

- (A) Quimioembolização arterial.
- (B) Radiofrequência do nódulo hepático.
- (C) Encaminhamento para transplante de fígado.
- (D) Hepatectomia (ressecção regradada do segmento 6).

26

Mulher de 59 anos é portadora de hipertensão arterial controlada com medicação e *diabetes mellitus* tipo 2 em uso de hipoglicemiante oral há 15 anos. Atualmente com peso de 120 kg e IMC 45 kg/m². Realiza suas atividades diárias com limitações devido ao peso.

Faz seguimento clínico regular, com falha terapêutica após múltiplos tratamentos com medicação e dieta.

Qual a melhor opção terapêutica para o tratamento da obesidade neste caso?

- (A) Incrementar o tratamento da diabetes com o uso de insulina.
- (B) Indicar cirurgia bariátrica.
- (C) Manter o seguimento clínico, pois é uma forma refratária de obesidade.
- (D) Manter o tratamento clínico com implementação de dieta altamente restritiva.

27

Paciente de 42 anos, submetida à Gastrectomia Vertical há 1 ano para tratamento de obesidade grave, evoluindo com perda expressiva de peso. Há 6 meses com queixa recorrente de vômitos pós-alimentares, pirose, regurgitação e tosse noturna, com impacto na sua qualidade de vida. Realizou endoscopia digestiva alta com diagnóstico de esofagite erosiva grau C. Vem mantendo uso contínuo de inibidor de bomba de próton em alta dose. A avaliação radiológica com estudo contrastado evidenciou estreitamento na transição entre corpo e antro do estômago.

A conduta recomendada neste momento é:

- (A) trocar o tipo de Inibidor de Bomba de Próton.
- (B) manter dieta líquida para facilitar o esvaziamento gástrico.
- (C) solicitar pHmetria esofágica de 24 horas para confirmação do refluxo gastroesofágico.
- (D) indicar cirurgia revisional com conversão para gastroplastia com derivação em *Y de Roux (Bypass Gástrico)*.

28

Homem de 47 anos, IMC 55 kg/m², submetido a *Bypass Gástrico em Y de Roux* há 8 dias, retorna na consulta ambulatorial com mal-estar, dor abdominal e taquicardia. Realizou tomografia computadorizada de abdome com achado de fístula na anastomose gastrojejunal com coleção bem delimitada adjacente ao estômago excluso, com volume estimado em 20 mL. Após hidratação venosa e antibioticoterapia, o paciente referiu melhora dos sintomas, com FC = 90 bpm e PA = 120x75 mmHg.

Assinale a melhor conduta para o tratamento da fístula neste momento.

- (A) Laparotomia exploradora para limpeza da cavidade e sutura da fístula do estômago excluso.
- (B) Endoscopia para avaliação da fístula e tratamento associado.
- (C) Drenagem da coleção guiada por ultrassonografia.
- (D) Lavagem da cavidade e fechamento da fístula por via laparoscópica.

29

Mulher de 74 anos apresenta-se com dor abdominal em flanco esquerdo/fossa ilíaca esquerda (FIE) de forte intensidade, inicialmente leve, com piora importante há 24 horas. Ao exame clínico tem T 37,8°C, FC 100 bpm, dor à palpação difusa do abdome com descompressão positiva em FIE.

Como proceder à investigação diagnóstica?

- (A) Tomografia computadorizada de abdome.
- (B) Colonoscopia com preparo retrógrado.
- (C) Colografia por tomografia (colonoscopia virtual).
- (D) Laparoscopia diagnóstica.

30

Homem de 72 anos apresenta adenocarcinoma de cólon ascendente com 5 cm de diâmetro, sem invasão de órgãos adjacentes ou linfonodomegalias no território de drenagem linfonodal. Não apresenta metástases aos exames de estadiamento. Exames laboratoriais mostram CEA 6,5 mg/dL e Hb = 7,0 g/dL.

Assinale a alternativa correta.

- (A) Deve-se iniciar a reposição de ferro por via oral por duas semanas antes da cirurgia.
- (B) Está indicado o tratamento neoadjuvante para reduzir a recidiva local.
- (C) A colectomia segmentar com ligadura dos vasos cólicos direitos e ramo direito da cólica média é o tratamento cirúrgico de escolha.
- (D) A ligadura da veia mesentérica superior é o primeiro passo da linfadenectomia na cirurgia oncológica dessa região.

31

Menina com 1 mês de idade apresenta massa suprarrenal à esquerda de 4 cm na ultrassonografia de abdome. Tomografia detecta massa sólida com calcificações na loja suprarrenal, deslocando o rim direito inferolateralmente sem distorção pielocalicial. Presença de metástases hepáticas. O exame clínico revela múltiplos nódulos subcutâneos.

Qual é a alternativa correta quanto ao provável diagnóstico?

- (A) Tumor de Wilms.
- (B) Feocromocitoma.
- (C) Carcinoma de suprarrenal.
- (D) Neuroblastoma.

32

Recém-nascido do sexo masculino apresenta tumoração cística no assoalho da boca que dificulta a sucção. Também apresenta lesões semelhantes nas regiões cervical e submandibular. Qual é o diagnóstico provável?

- (A) Malformação linfática.
- (B) Linfoma.
- (C) Língua presa.
- (D) Rânula.

33

Menino, na segunda semana de vida, logo após a mamada começa a apresentar vômitos alimentares, não corados de bile e em jato. Apesar dos vômitos intensos, a criança apresenta apetite voraz. Ao exame do abdome, observam-se ondas peristálticas no epigástrio e estrutura sólida de cerca de 1,5 cm, arredondada e bem delimitada, palpável em quadrante superior direito.

Qual é a alternativa correta quanto ao provável diagnóstico?

- (A) Estenose hipertrófica de piloro.
- (B) Duplicação gástrica.
- (C) Pâncreas anular.
- (D) Refluxo gastroesofágico.

34

Criança com 2 anos apresenta enterorragia maciça e choque hipovolêmico. Depois de administrados solução fisiológica e concentrado de hemácias, o quadro se estabiliza. Após recuperação hemodinâmica, foi realizada ultrassonografia de abdome, sem alterações. Como poderá ser feita a confirmação diagnóstica desta patologia?

- (A) Mielograma.
- (B) Mapeamento isotópico com tecnécio.
- (C) Realização de endoscopia digestiva alta.
- (D) Realização de tomografia e ressonância magnética de abdome.

35

Neonato com 4 dias de vida apresenta vômitos biliosos, distensão abdominal e radiografia de abdome com padrão obstrutivo. Foi operado, sendo identificada atresia intestinal.

Qual procedimento é obrigatório durante o ato cirúrgico de qualquer atresia intestinal?

- (A) Realização de ostomias.
- (B) Avaliação de possíveis obstruções distais.
- (C) Ressecção do coto proximal dilatado.
- (D) Apendicectomia.

36

Neonato, idade gestacional de 36 semanas, apresenta salivagem aerada abundante nas primeiras horas de vida e crises de tosse com queda de saturação na oximetria de pulso. Assinale a alternativa que descreve a principal hipótese diagnóstica.

- (A) Atresia de coanas.
- (B) Hérnia diafragmática congênita.
- (C) Atresia de esôfago.
- (D) Malformação adenomatoide cística.

37

Menino de 7 anos, previamente hígido, foi admitido no Pronto Atendimento com quadro de dor abdominal de início há 2 dias, com piora progressiva e vômitos.

Ao exame clínico, encontrava-se em regular estado geral, subfebril (T: 37,7°C) e com sinais de irritação peritoneal mais localizada em quadrante inferior direito. Foi avaliado pelo cirurgião, que indicou tratamento cirúrgico com hipótese diagnóstica de apendicite aguda. No intra-operatório, foi identificado moderado volume de secreção turva na cavidade, porém sem sinais inflamatórios ou outras alterações no apêndice cecal ressecado.

Com base no quadro clínico e nos achados cirúrgicos, assinale a alternativa que descreve a hipótese diagnóstica mais provável.

- (A) Gastroenterocolite aguda.
- (B) Peritonite bacteriana espontânea.
- (C) Diverticulite de Meckel.
- (D) Duplicação de apêndice.

38

Lactente masculino, com 9 meses de idade, apresenta segundo episódio de infecção do trato urinário. Ao exame clínico, encontra-se em bom estado geral, com jato urinário adequado e função renal preservada (dosagem de ureia e creatinina séricas normais). Durante a internação para tratamento da infecção, foi solicitada ultrassonografia das vias urinárias, que evidenciou hidronefrose moderada à direita.

Qual a alternativa que descreve corretamente o diagnóstico mais provável?

- (A) Estenose de junção ureterovesical direita.
- (B) Displasia renal direita.
- (C) Estenose de junção ureteropélvica direita.
- (D) Válvula de uretra posterior.

39

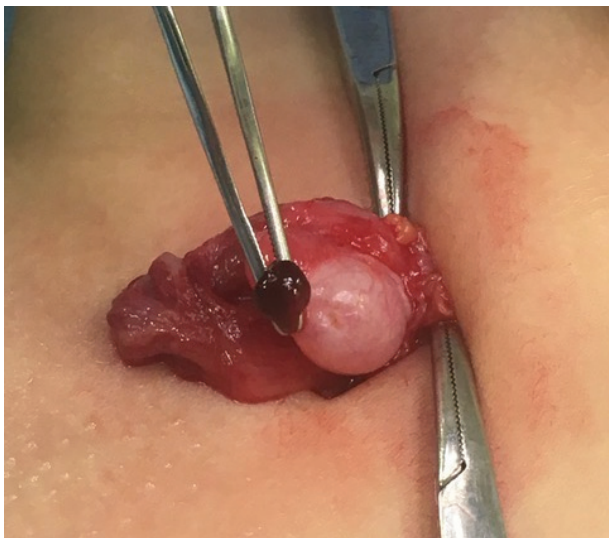
Neonato a termo, no 2º dia de vida, apresenta vômitos biliosos desde o nascimento.

Assinale a alternativa que contém duas possíveis hipóteses diagnósticas compatíveis com a apresentação clínica em questão.

- (A) Atresia de esôfago com fístula distal e megacólon congênito.
- (B) Estenose hipertrófica de piloro e atresia ileal.
- (C) Membrana antral e peritonite meconial.
- (D) Suboclusão duodenal e atresia jejunal.

40

Adolescente de 14 anos com história de dor no testículo direito há 8 horas, associado a edema e hiperemia da parede do escroto. Devido à impossibilidade de realizar ultrassonografia com doppler de emergência, optou-se por realizar exploração cirúrgica. Achado intra-operatório na imagem apresentada.

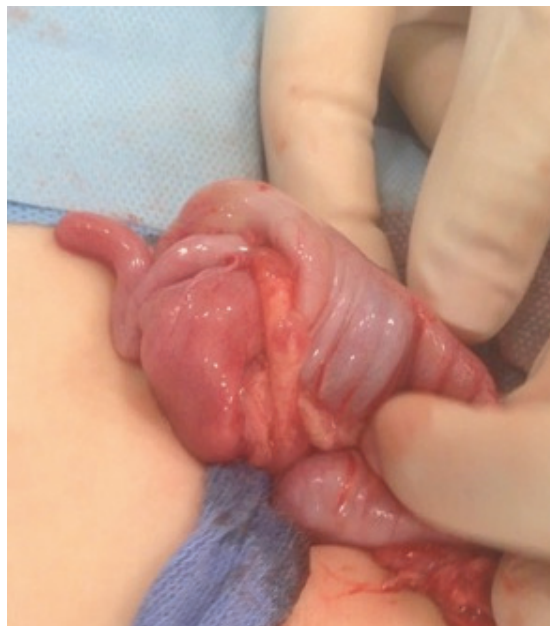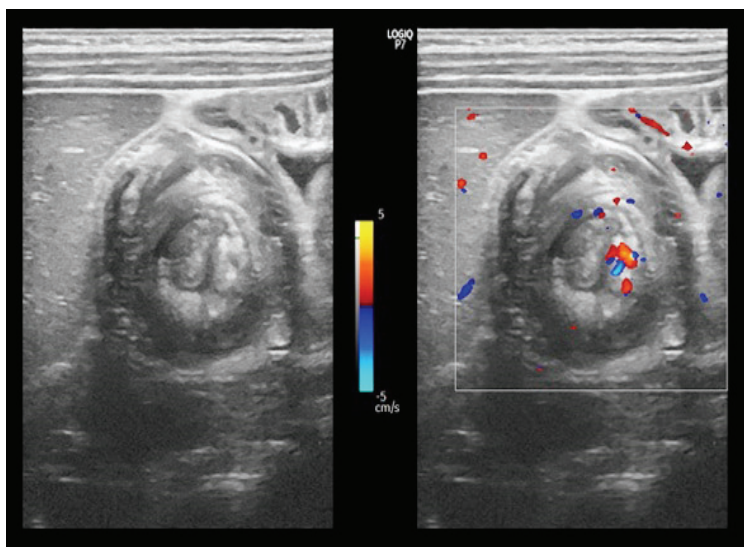


Assinale a alternativa correta em relação à hipótese diagnóstica e o tratamento recomendado.

- (A) Torção de hidátide de Morgagni (apêndice testicular); exereses da lesão.
- (B) Teratoma do testículo; orquiectomia parcial e estadiamento com tomografia de abdome e tórax, e dosagem de marcadores tumorais.
- (C) Cisto de epidídimo; abertura e marsupialização do cisto.
- (D) Teratoma do testículo; orquiectomia total e estadiamento com tomografia de abdome e tórax, e dosagem de marcadores tumorais.

41

Lactente do sexo feminino de 8 meses de vida, sem comorbidades e eutrófica, iniciou há 4 dias quadro de dor abdominal em cólica associada à distensão progressiva. Há 2 dias está apresentando vômitos, hipoatividade e febre. Apresentou também 2 episódios de enterorragia com muco associado nas últimas evacuações. Após avaliação clínica, realizou ultrassonografia, sendo indicada cirurgia de urgência, onde foi observado o achado mostrado a seguir (imagens apresentadas).

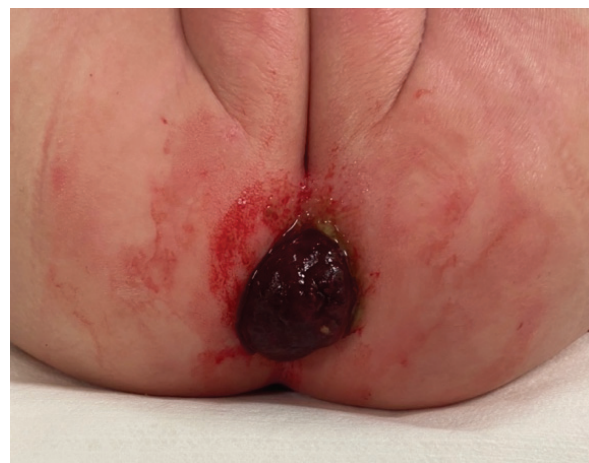

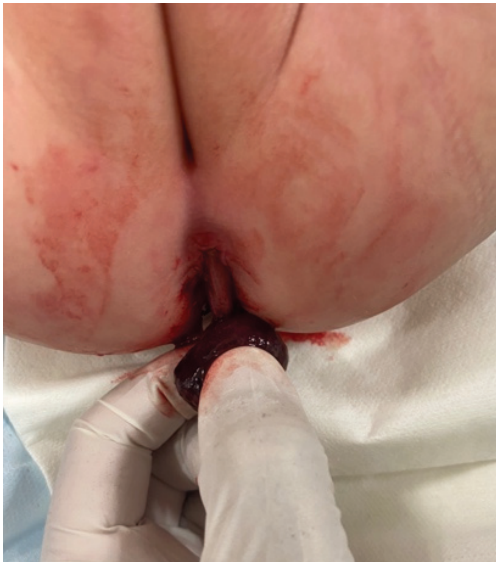Assinale a alternativa correta em relação ao caso clínico descrito acima.

- (A) O diagnóstico é de enterocolite e a cirurgia foi desnecessária nesse caso.
- (B) O diagnóstico é de invaginação intestinal, o diagnóstico de linfoma intestinal como causa da invaginação é importante nessa faixa etária do paciente e deve ser afastado.
- (C) Um exame de enema opaco estaria indicado nesse caso, a fim de confirmar o diagnóstico e realizar a redução incruenta da invaginação.
- (D) O diagnóstico é de invaginação intestinal, a redução cruenta está indicada devido ao tempo de evolução associado à clínica de hipoatividade, de febre e de enterorragia.

42

Lactente de 2 anos, sexo feminino, previamente hígida e sem comorbidades, é levada ao pronto-socorro infantil com história de evacuações com sangue há 1 dia. Pais negam antecedentes familiares de doenças intestinais. Ao exame clínico, observa-se lesão escurecida, prolapsada através da borda anal, que apresenta base pedunculada junto à mucosa do reto anterior (imagens apresentadas).





Assinale a alternativa CORRETA em relação ao diagnóstico mais provável e ao tratamento recomendado.

- (A) Pólipo hamartomatoso; exereses para confirmação histopatológica e seguimento ambulatorial.
- (B) Pólipo adenomatoso; exereses para confirmação histopatológica e alta sem necessidade de seguimento.
- (C) Pólipo hamartomatoso; exereses para confirmação histopatológica e seguimento ambulatorial.
- (D) Adenocarcinoma; exereses para confirmação diagnóstica e quimioterapia neoadjuvante para programação de ressecção.
- (E) Hemangioma intestinal; exereses para confirmação diagnóstica e alta sem necessidade de seguimento.

43

Criança de 3 anos, previamente hígida, apresenta aumento do volume abdominal em flanco esquerdo, associado à dor abdominal e presença de varicocele à esquerda. Foi submetida à investigação com exame de imagem que evidenciou volumosa massa renal esquerda com aspecto sugestivo de nefroblastoma (tumor de Wilms).

Assinale a alternativa correta.

- (A) A presença de varicocele pode ser um sinal de obstrução da veia renal por um trombo tumoral.
- (B) A presença de varicocele não tem relação com nefroblastoma.
- (C) A presença de trombo tumoral tem pouca importância para o planejamento cirúrgico do nefroblastoma.
- (D) A presença de trombo tumoral tem pouca importância no estadiamento do nefroblastoma.

44

Lactente masculino, com 2 meses de idade, está apresentando icterícia, colúria e acolia fecal desde a segunda semana de vida. Nasceu a termo, sem antecedentes pré-natais relevantes. Apresentou boa evolução, recebendo alta hospitalar no 3º dia de vida.

Ao exame clínico: bom estado geral, icterico, pesando 4,4 kg. O exame abdominal evidencia fígado endurecido palpável a 3 cm do rebordo costal direito e baço palpável na altura do rebordo costal esquerdo.

Exames laboratoriais: TGO = 89 U/L; TGP = 73 U/L; GamaGT = 284 U/L; Bilirrubina total = 7,9 mg/dL; Bilirrubina direta = 7,1 mg/dL; INR = 1,2.

Assinale a alternativa que descreve a hipótese diagnóstica mais provável.

- (A) Hepatite neonatal.
- (B) Icterícia fisiológica.
- (C) Atresia de vias biliares.
- (D) Fibrose hepática congênita.

45

Com relação ao atendimento de pacientes queimados, fase aguda, em qual situação o cálculo de volume a ser infundido para reposição volêmica, baseado na fórmula de Parkland, sofre alterações?

- (A) Queimaduras de primeiro grau em área superior a 50% da superfície corpórea.
- (B) Queimaduras associadas a trauma crânio-encefálico.
- (C) Queimaduras associadas a trauma torácico.
- (D) Queimaduras de segundo e terceiro graus acometendo mais de 50% da superfície corpórea.

46

A cicatrização das feridas é estudada desde a antiguidade. Quais parâmetros definidos há mais de 2000 anos continuam sendo válidos ainda atualmente?

- (A) Remoção de corpos estranhos e proteção da área cruenta.
- (B) Tratamento dos ferimentos com líquidos quentes.
- (C) Não fechamento primário de feridas abertas.
- (D) Uso de pressão negativa sobre a ferida.

47

Quais eventos citados abaixo ocorrem na fase inflamatória da cicatrização e qual a sequência cronológica correta?

- (A) Vasodilatação; migração de macrófagos; liberação de fibronectina.
- (B) Vasoconstrição; vasodilatação; aumento de permeabilidade vascular.
- (C) Migração de plaquetas; migração de fibroblastos; produção de colágeno.
- (D) Vasodilatação; síntese de ácido hialurônico; adesão de neutrófilos.

48

Mulher tem uma ferida de cerca de 4 cm em área plana da face, região da bochecha. Indica-se enxertia de pele para a reparação do ferimento.

Assinale a alternativa correta.

- (A) O uso de enxerto de pele parcial fornece ao enxerto maior retração primária (imediatamente após sua retirada) e menor retração secundária (retração cicatricial).
- (B) O uso de pele parcial do couro cabeludo é contraindicado por levar consigo os folículos pilosos e aumentar o risco de hipertricose na região.
- (C) A escolha da área doadora deve levar em consideração a localização e a proximidade com a área receptora para fins de qualidade final do resultado.
- (D) A imobilidade da pele enxertada deve ser garantida para que ocorra nutrição por embebição plasmática nas primeiras 24 horas.

49

A viabilidade de um retalho com componente cutâneo pode ser clinicamente avaliada por meio do teste de digitopressão. Assinale a alternativa que indica os achados clínicos observados quando há dificuldade no retorno venoso.

- (A) Retalho pálido com reenchimento capilar normal.
- (B) Retalho frio com reenchimento capilar preservado.
- (C) Retalho normotérmico com reenchimento capilar lento.
- (D) Retalho de coloração violácea com reenchimento capilar acelerado.

50

Paciente vítima de coice de cavalo dá entrada na sala de emergência consciente, com intenso sangramento oral e nasal. Após aspiração, observa-se que o sangramento é ativo e se origina na região maxilar. Tamponamento anterior sem sucesso. O trauma é localizado na região nasomaxilar, no terço médio da face, preservando o terço inferior da face. Além das medidas sistêmicas a serem adotadas, qual conduta recomendada em caso de instabilidade hemodinâmica?

- (A) Arteriografia e embolização de vasos maxilares de urgência.
- (B) Passagem de sonda de Foley por via nasal e insuflação do balão com tração.
- (C) Injeção de hemostático tópico por via endonasal.
- (D) Ligadura de artérias carótidas externas.

51

Paciente diabético dá entrada em serviço de emergência com relato de ter sido submetido à manipulação dentária há cerca de 3 dias para tratamento endodôntico (tratamento de canal) de molar inferior direito. O paciente não fez uso de antibioticoterapia após a manipulação. Refere que há 12 horas apresenta edema facial predominantemente mandibular e pouco doloroso, mas que progrediu para toda a hemiface e a região cervical. Realizou ultrassonografia que não mostrou coleção na área manipulada.

Os exames laboratoriais mostram proteína C-reativa 54,00, leucograma com 14500 leucócitos com desvio à esquerda. Qual a abordagem terapêutica recomendada?

- (A) Prescrever corticosteroide endovenoso e liberar o paciente com receita de antibiótico com cobertura para Gram negativos e anaeróbios.
- (B) Internar o paciente, solicitar tomografia computadorizada de face e pescoço e iniciar antibioticoterapia de amplo espectro com cobertura para Gram positivos, Gram negativos e anaeróbios.
- (C) Internar o paciente, solicitar tomografia computadorizada de face e pescoço. Se não houver coleções líquidas, liberar o paciente com receita de antibiótico com cobertura para Gram negativos e anaeróbios.
- (D) Prescrever antibiótico oral com cobertura para Gram negativos e anaeróbios. Se não houver melhora em 48 horas, retornar para reavaliação.

52

Paciente de 10 anos é admitido na unidade de emergência e refere ter sido vítima de trauma direto em região da órbita há cerca de 6 horas. Refere epistaxe logo após o trauma e notou aumento abrupto de volume da região de pálpebra inferior após assoar o nariz com força. Além disso, refere diplopia e náuseas ao olhar para cima e se queixa de parestesia na região gengival superior do mesmo lado do trauma. Qual a interpretação dos achados que o paciente apresenta na história clínica e no exame clínico?

- (A) O sintoma de náuseas se deve à compressão do globo ocular pelo hematoma agudo que se desenvolveu na pálpebra inferior.
- (B) A diplopia pode ser decorrente do trauma e não caracteriza uma emergência cirúrgica.
- (C) Ao assoar o nariz, o paciente provocou um enfisema de subcutâneo pela comunicação entre a órbita e o seio maxilar causada pelo trauma.
- (D) A parestesia é comumente secundária à compressão por edema do nervo infraorbital na sua entrada na fissura orbital inferior.

53

Fissuras labiopalatais apresentam etiologia multifatorial e expressividade variável. Assinale a alternativa correta acerca deste diagnóstico.

- (A) Variações na incidência conforme a etnia dos pacientes não são observadas na atualidade.
- (B) O tratamento cirúrgico precoce neonatal (até a primeira semana de vida) é considerado o melhor para permitir o crescimento adequado da face.
- (C) As fissuras palatinas isoladas são as mais comuns.
- (D) Causas ambientais incluem infecções virais e uso de agentes teratogênicos.

54

Paciente previamente hígido é internado em unidade de terapia intensiva em pós-operatório de cirurgia de coluna por trauma raquimedular e apresenta ferida em região sacral que se desenvolveu após o trauma.

A estabilização da coluna foi satisfatoriamente obtida. A lesão compromete pele, tecido subcutâneo e musculatura pré-sacral. A equipe de cirurgia plástica indicou desbridamento cirúrgico e cobertura do defeito com curativo a vácuo, para terapia por pressão negativa.

Baseando-se no histórico acima, assinale a alternativa correta.

- (A) Se as condições locais permitirem desbridamento completo, o fechamento da úlcera de pressão pode ser realizado no mesmo tempo cirúrgico, sem a necessidade da terapia de pressão negativa.
- (B) Trata-se de úlcera de pressão Grau I e a conduta é limpeza e curativos seriados.
- (C) O trauma raquimedular contraindica o tratamento definitivo de lesão de partes moles.
- (D) O uso de terapia com pressão negativa permite reverter a isquemia tecidual e, por esta razão, reduz a dimensão da ferida e facilita o tratamento definitivo.

55

O uso de técnicas de microcirurgia para a transferência de retalhos permite a reconstrução de defeitos de alta complexidade. Sua utilização em oncologia favorece grandes ressecções e melhora no prognóstico de cura. Com relação aos retalhos microcirúrgicos, assinale a alternativa correta.

- (A) O uso de enxertos de veia e anastomoses término-laterais não são fatores relacionados à taxa de sucesso dos procedimentos.
- (B) A trombose da anastomose arterial deve ser prontamente reabordada e a área da anastomose revisitada.
- (C) Na transferência dos retalhos, as taxas de sucesso não se relacionam à região anatômica receptora.
- (D) O tecido mais resistente à isquemia normotérmica é o tecido muscular.

56

Paciente com 70 anos realiza biópsia incisional de tumoração de pele ulcerada em região zigomática direita. A lesão tem 2 cm de diâmetro e o diagnóstico é de carcinoma espinocelular. Histologicamente, há invasão perineural e perivascular. Com base no caso, assinale a alternativa correta.

- (A) A ressecção deve ser ampla, com margens de segurança de 0,5 cm e controle intraoperatório do comprometimento de margens. A reconstrução por retalhos cutâneos locais é possível.
- (B) A ressecção deve ser ampla e com margens de segurança de 0,5 cm e o controle intraoperatório do comprometimento de margens é dispensável. A reconstrução por enxertos é preferível.
- (C) A margem de segurança pode ser exígua desde que se faça o controle intraoperatório do comprometimento de margens. O fechamento primário retardado é a melhor opção.
- (D) Considerando o diagnóstico, a invasão perineural e perivascular não aumenta o risco de disseminação à distância, desde que uma margem de segurança de 2 cm seja utilizada.

57

Com relação ao melanoma cutâneo, assinale a alternativa correta.

- (A) Para a classificação em Estadio IV, o tamanho do tumor é o fator mais relevante.
- (B) O melanoma *in situ* é a principal indicação para pesquisa de linfonodo sentinela.
- (C) O uso de inibidores de MEK é preferencialmente indicado em pacientes com ausência de mutações genéticas.
- (D) O melanoma superficial é o mais comum de todos os subtipos e representa 70% do total dos casos.

58

Paciente com 42 anos de idade, queixa-se, após 3 gestações, de flacidez da parede abdominal e de ganho de mais 20 kg em cada gestação. Refere excedente cutâneo supra e infraumbilical e dificuldade de prensa abdominal. Apresenta IMC de 24 e realiza atividades esportivas regularmente.

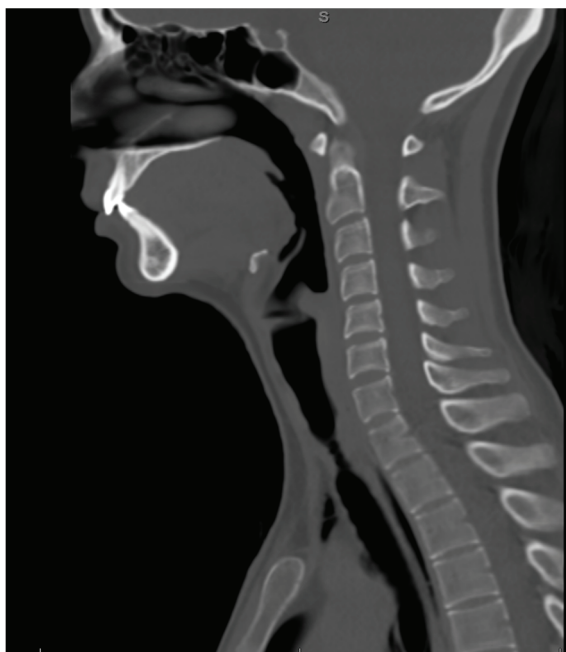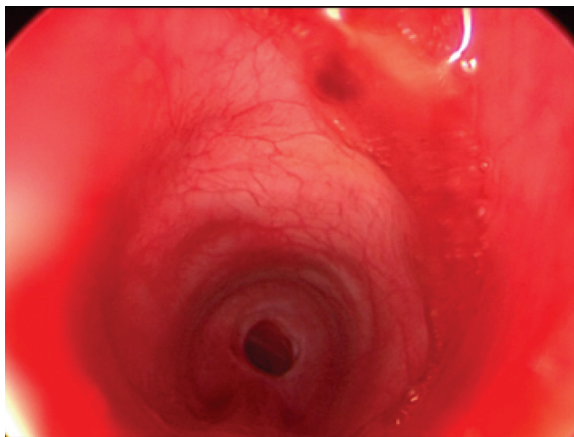
Quanto à indicação de abdominoplastia para a paciente, assinale a alternativa correta.

- (A) A correção da diástase é preferencialmente realizada por técnica vídeo-assistida.
- (B) O amplo descolamento subcutâneo contraindica o uso de profilaxia farmacológica para prevenção de tromboembolismo venoso.
- (C) No pré-operatório, a ultrassonografia de abdome total é indicada a fim de descartar afecções intra-abdominais, uma vez que a colecistopatia é frequente nestes pacientes.
- (D) A flacidez cutânea que ocorre é diretamente relacionada ao afastamento dos ventres musculares dos retos abdominais.

Texto e imagens para as questões 59, 60 e 61

Mulher de 37 anos, previamente hígida. Em 2021, foi internada por dispneia secundária a COVID-19, que evoluiu para insuficiência respiratória. Permaneceu em estado grave na UTI por 20 dias, com necessidade de drogas vasoativas e entubação orotraqueal. Após melhora progressiva, foi extubada, recebeu alta da UTI e, posteriormente, teve alta hospitalar em bom estado geral. Vinte dias depois, retorna no ambulatório relatando ruído respiratório e dispneia progressiva aos mínimos esforços. Ao exame clínico: confortável no repouso, porém com estridor expiratório.

Optou-se por nova internação no mesmo dia da consulta, sendo submetida à laringotraqueoscopia e solicitada tomografia de pescoço. Imagens apresentadas.



59

Qual é o diagnóstico desta paciente?

- (A) Paresia das pregas vocais.
- (B) Malácia traqueal.
- (C) Estenose traqueal.
- (D) Fístula traqueoesofágica.

60

Nessa fase aguda, qual o melhor tratamento a ser recomendado?

- (A) Realização de traqueostomia.
- (B) Ressecção da estenose glótica/traqueal.
- (C) Colocação de endoprótese para oclusão da fístula traqueo-esofágica.
- (D) Laringoscopia de suspensão e dilatação.

61

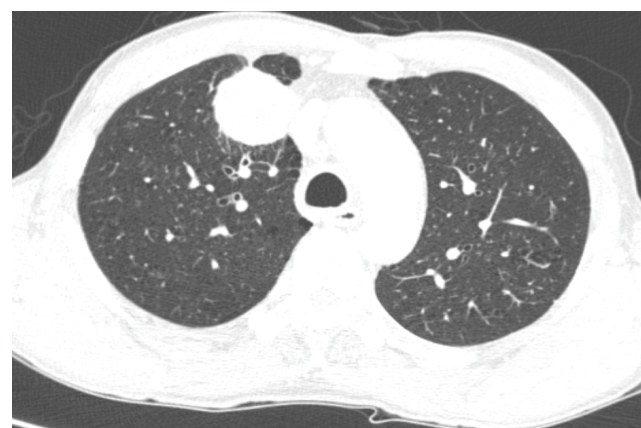
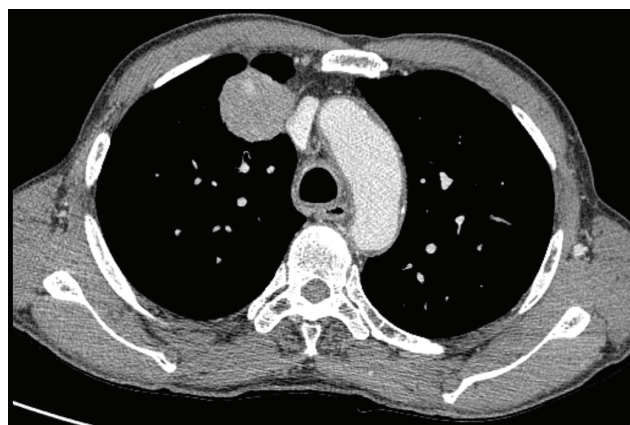
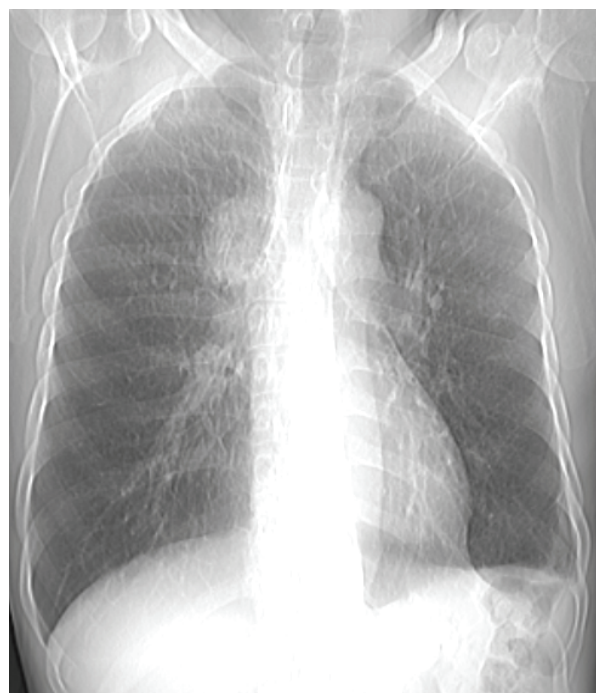Após controle do quadro agudo e posterior cronificação do processo, qual o tratamento recomendado?

- (A) Correção cirúrgica da fístula traqueo-esofágica.
- (B) Laringofissura anterior e posterior.
- (C) Fixação das pregas vocais.
- (D) Ressecção da estenose e anastomose traqueal.

Texto e imagens para as questões 62, 63 e 64

Homem de 60 anos apresenta quadro de tosse seca de início há 6 meses. Nega saída de secreção mucopurulenta ou escarro hemoptoico. Nega outros sintomas respiratórios, febre, perda de peso ou outras queixas sistêmicas.

Antecedentes pessoais: HAS, ex-tabagista, carga tabágica 40 anos.maço, cessou há 5 anos. Bom estado geral, corado, hidratado, eupneico, anictérico e acianótico. Exame cardiopulmonar sem alterações. Exames de imagem apresentados.



62

Qual a maneira recomendada de prosseguir na investigação desta lesão?

- (A) Biópsia percutânea com agulha guiada por tomografia.
- (B) Broncoscopia com biópsia transbrônquica.
- (C) Ressonância magnética de tórax.
- (D) Broncoscopia com biópsia endobrônquica.

63

Confirmando o diagnóstico de carcinoma pulmonar de não pequenas células, quais são os melhores exames de imagem para completar o estadiamento clínico?

- (A) Ressonâncias de crânio e fígado, e cintilografia óssea.
- (B) PET-CT (tomografia por emissão de pósitrons) e ressonância de crânio.
- (C) PET-CT (tomografia por emissão de pósitrons) e cintilografia óssea.
- (D) PET-CT (tomografia por emissão de pósitrons) e ressonância de fígado.

64

Estando a doença exclusivamente no pulmão direito e tendo o paciente adequada reserva cardiopulmonar, qual seria o tratamento recomendado para ele?

- (A) Lobectomia pulmonar com linfadenctomia hilar e mediastinal.
- (B) Segmentectomia anatômica com linfadenctomia hilar e mediastinal.
- (C) Nodulectomia de precisão com linfadenctomia hilar e mediastinal.
- (D) Ressecção em cunha com margem de 2 cm e linfadenctomia hilar e mediastinal.

65

Qual alternativa apresenta uma característica tomográfica que sugere malignidade (primário pulmonar) em um nódulo pulmonar?

- (A) Padrão de calcificação em pipoca.
- (B) Contornos espiculados.
- (C) Densidade de gordura.
- (D) Calcificação total.

66

Quanto à relação do câncer do pulmão com o tabagismo, é correto afirmar:

- (A) estima-se que 50% dos casos de carcinoma pulmonar de não pequenas células ocorrem em nunca fumantes.
- (B) carcinoma pulmonar de pequenas células ocorre mais em ex-fumantes do que em fumantes atuais.
- (C) adenocarcinoma pulmonar está mais relacionado ao uso cigarro sem filtro do que daquele com filtro.
- (D) apenas 2,5% dos casos de carcinoma pulmonar de pequenas células são diagnosticados em nunca fumantes.

67

Frente ao diagnóstico de câncer de pulmão de 2,1 cm e sem suspeita de metástases linfonodal hilar, mediastinal ou à distância, qual extensão da ressecção pulmonar é recomendada?

- (A) Segmentectomia pulmonar.
- (B) Ressecção em cunha envolvendo o câncer com uma margem de 1,0 cm.
- (C) Ressecção em cunha envolvendo o câncer com uma margem de 2,0 cm.
- (D) Lobectomia pulmonar.

68

Em relação ao tratamento cirúrgico do empiema pleural, é correto afirmar que:

- (A) na fase I (exsudativa), a decorticação pulmonar é a melhor opção para a adequada limpeza da cavidade pleural.
- (B) na fase II (fibrinopurulenta), a videotoracoscopia costuma ser eficaz para a adequada limpeza da cavidade pleural.
- (C) na fase II (fibrinopurulenta), a toracostomia aberta é a técnica de escolha para a resolução do quadro pleural.
- (D) na fase III (crônica), a drenagem pleural costuma bastar para a resolução do quadro pleural.

69

Assinale a alternativa que descreve as principais indicações de transplante pulmonar primário em adultos.

- (A) Doença pulmonar obstrutiva crônica, pneumonia intersticial idiopática e adenocarcinoma pulmonar lepidico multicêntrico.
- (B) Doença pulmonar obstrutiva crônica, adenocarcinoma pulmonar lepidico multicêntrico e fibrose cística.
- (C) Doença pulmonar obstrutiva crônica, pneumonia intersticial idiopática e fibrose cística.
- (D) Doença pulmonar obstrutiva crônica, bronquiectasias restritas a uma lobo pulmonar e pneumonia intersticial idiopática.

70

No diagnóstico diferencial de lesões de mediastino médio, deve-se considerar as seguintes etiologias:

- (A) timoma, cisto broncogênico, cisto entérico.
- (B) timoma, linfoma, cisto entérico.
- (C) cisto broncogênico, linfoma, cisto entérico.
- (D) cisto broncogênico, linfoma, timoma.

71

Sobre mediastinite descendente necrosante aguda, é correto afirmar:

- (A) o foco odontogênico é considerado o mais comum para esta forma de mediastinite.
- (B) a microbiota mais comum nessas infecções é a de germes anaeróbios como agentes únicos.

- (C) o tratamento cirúrgico somente está indicado após 72 horas de antibioticoterapia para melhor delimitação das coleções.
- (D) é uma afecção mais comum nas mulheres, com proporção de 6:1.

72

Assinale a alternativa correta sobre o tratamento do pneumotórax.

- (A) O pneumotórax espontâneo secundário sempre deve ser drenado, a despeito do volume ou da condição clínica.
- (B) No caso de pneumotórax espontâneo primário, a cirurgia pode ser indicada para reduzir o risco de recorrência.
- (C) No caso de pneumotórax traumático, está contraindicado o uso de dreno de menor calibre como os chamados *pigtails*.
- (D) O paciente com pneumotórax iatrogênico entubado deve ser sempre submetido à broncoscopia para avaliar possível rotura de traqueia.

73

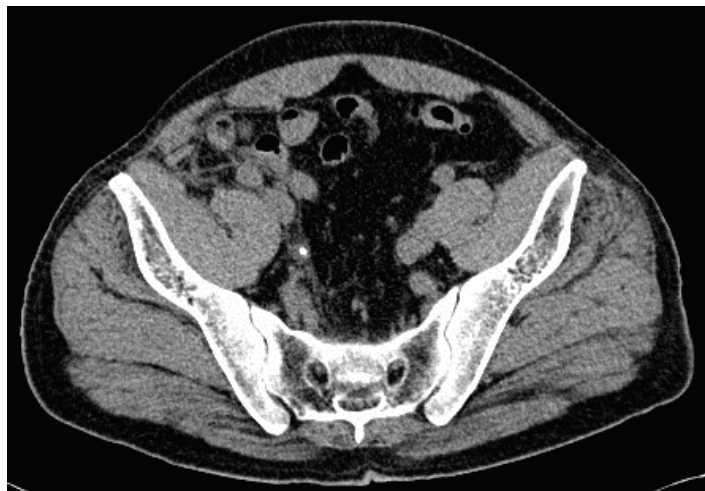O entendimento da fisiologia miccional é fundamental para seu tratamento farmacológico adequado. Baseado nesses conhecimentos, novas drogas estão sendo desenvolvidas especialmente visando o tratamento da hiperatividade detrusora e de seus sintomas, incluindo perdas urinárias.

Sobre a fisiologia da micção, assinale a alternativa correta.

- (A) Na fase de esvaziamento vesical, ocorre ativação do sistema nervoso simpático com estímulo de receptores beta-3-adrenérgicos.
- (B) Na fase de enchimento vesical, ocorre ativação do sistema nervoso simpático, com estímulo de receptores beta-3-adrenérgicos.
- (C) Na fase de enchimento vesical, ocorre ativação do sistema nervoso parassimpático, com estímulo de receptores colinérgicos.
- (D) Na fase de esvaziamento vesical, ocorre ativação do sistema nervoso parassimpático, com estímulo de receptores beta-3-adrenérgicos.

74

Paciente com cólica renal direita procurou o pronto atendimento. Refere ser seu primeiro episódio. Não apresenta febre ou calafrios e a dor é controlada após administração de Dipirona, Cetoprofeno e Escopolamina. Precisa retornar o quanto antes ao aeroporto de Congonhas em São Paulo, pois tem voo a comandar para Belo Horizonte dentro de 6 horas. Tomografia sem contraste evidencia cálculo de 6 mm em ureter distal direito a 3 cm da junção ureterovesical.



Diante desse quadro, qual a conduta urológica e o aconselhamento recomendados?

- (A) Discutir ureterolitotripsia e duplo J para que possa retornar plenamente e sem impedimentos às atividades laborais dentro de alguns dias.
- (B) Propor terapia medicamentosa expulsiva e exame de imagem de controle em 2 semanas, podendo retornar ao trabalho imediatamente, estando sem dor.
- (C) Discutir litotripsia extracorpórea e alfa-bloqueador, para poder retornar ao trabalho imediatamente.
- (D) Propor passagem de cateter duplo J imediata, mesmo estando assintomático, para poder assumir seu trabalho programado em 6 horas.

75

Homem de 20 anos já foi submetido a orquiectomia radical esquerda por nódulo testicular com anatomopatológico mostrando: 90% de carcinoma embrionário, 5% do tumor do seio endodérmico e 5% de teratoma. Diante dos achados, foi submetido a 4 ciclos de quimioterapia específica e a exame de tomografia computadorizada para controle pós-tratamento, com o achado de massa linfonodal de 2 cm em região interaortocaval.

Diante do achado, assinale a alternativa correta quanto ao tipo de tumor de testículo e à conduta depois do quarto ciclo de quimioterapia.

- (A) Seminoma. Linfadenectomia retroperitoneal.
- (B) Seminoma. Radioterapia complementar.
- (C) Não é seminoma. Repetir 4 ciclos de BEP (bleomicina, etoposido e cisplatina).
- (D) Não é seminoma. Linfadenectomia retroperitoneal.

76

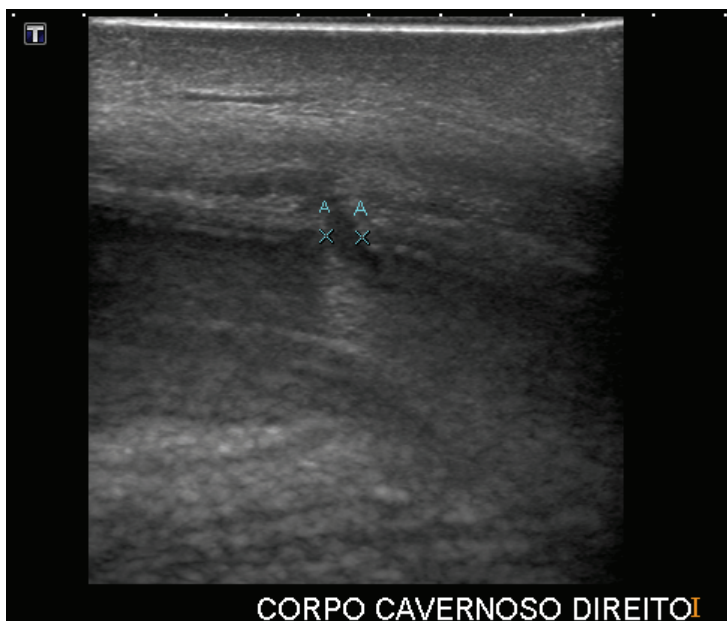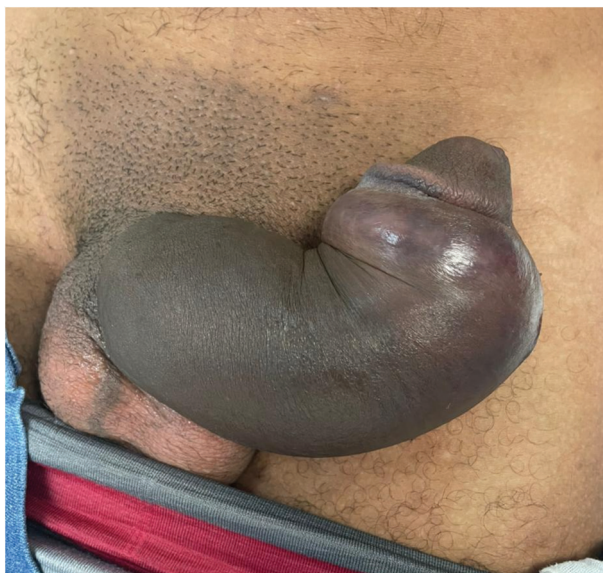
Homem de 64 anos realizou exames de rastreamento para câncer de próstata que evidenciaram PSA = 16 e toque prostático com nódulo endurecido em região posterior esquerda. Diante dos achados, foi solicitada uma biópsia de próstata com fusão de imagem.

Qual método de imagem é utilizado para auxiliar a realização da fusão de imagem e a localização de nódulos suspeitos no momento da biópsia?

- (A) Cintilografia óssea.
- (B) Tomografia contrastada da pelve.
- (C) Ressonância multiparamétrica.
- (D) PETCT PSMA.

77

Homem de 42 anos procurou serviço de emergência com história de estalido em pênis seguido de perda imediata da ereção e edema durante atividade sexual, há cerca de 1 hora. Ainda não tentou urinar após o ocorrido, mas nega uretrorragia. Antecedentes pessoais: sem comorbidades prévias, nega alergia conhecida. Ao exame clínico: bom estado geral; corado; hidratado; afebril; bexiga não palpável; sem sangue em meato uretral; edema, deformidade e hematoma em pênis (imagem apresentada). Ultrassonografia Doppler do pênis: lesão de corpo cavernoso direito com 0,9 cm de extensão (imagem apresentada).



Com relação à fratura de pênis, assinale a alternativa correta.

- (A) O tratamento cirúrgico precoce reduz, mas não impede, a ocorrência de curvatura peniana.
- (B) A uretrrocistografia retrógrada deve ser obrigatoriamente realizada para afastar lesão uretral.
- (C) A disfunção erétil é a complicação pós-operatória mais comum.
- (D) A confirmação da lesão de corpo cavernoso por exame de imagem é mandatória para a indicação de cirurgia.

78

Homem de 62 anos foi submetido à prostatectomia radical por neoplasia maligna da próstata. O exame anatomopatológico revelou os seguintes achados: adenocarcinoma acinar usual da próstata grau de Gleason 9 (4+5), com extensão extraprostática focal sem comprometimento das vesículas seminais e metástase em 4 linfonodos dos 18 que foram enviados para patologia. Diante do caso, selecione a alternativa que descreve o estadiamento pós-operatório adequado e o próximo exame que deve ser realizado.

- (A) pT3bN1; PET CT com PSMA.
- (B) cT3aN1; ressonância magnética de pelve.
- (C) pT2N0; cintilografia óssea.
- (D) pT3aN1; antígeno prostático específico.

79

Mulher de 39 anos refere intervalo miccional diurno diminuído, noctúria 3x, desejo repentino de urinar, por vezes com perdas e necessidade de uso de até 3 forros por dia, nos últimos 6 meses. Relata dificuldade de ir aos compromissos, pois necessita “mapear” a presença de banheiros.

Com relação a opções terapêutica para esta paciente, assinale a alternativa correta.

- (A) A instilação vesical de toxina botulínica pode ser oferecida como terceira linha de tratamento, juntamente com a neuromodulação sacral.
- (B) O tratamento medicamentoso com anticolinérgico possui taxas de descontinuação em três anos de até 87%, devido à baixa eficácia, efeitos colaterais e custo.
- (C) A realização de estudo urodinâmico é necessária para a definição de tratamento para esta paciente.
- (D) A realização de cirurgia com *sling* de uretra média transobturatório apresenta altas taxas de sucesso para continência urinária em casos similares ao apresentado.

80

Menina de 12 meses de idade com história de hidronefrose ante-natal leve. Investigação pós-natal identificou refluxo vésico ureteral grau 3 bilateral. Iniciou quimioprevenção inicialmente com Cefalexina e, após 6 meses de vida, trocada para Sulfametoxazol e Trimetropina. Na idade atual, por insistência familiar, repetiu uretrrocistografia miccional que evidenciou refluxo vésico ureteral grau 1 à esquerda, e grau 2 à direita.

Foi mudada a conduta e realizada injeção endoscópica bilateral de agente preenchedor (Bulking Agent) Deflux®. Qual a situação clínica que justificaria a mudança de conduta neste momento?

- (A) Pielonefrite aguda febril na vigência de quimioprofilaxia.
- (B) Realização de cintilografia estática DTPA com presença de cicatriz renal.
- (C) Dificuldade de tratamento da obstipação intestinal.
- (D) Refluxo vésico-ureteral sem resolução espontânea após 12 meses de idade.

81

Homem de 45 anos com 2 filhos do primeiro matrimônio, apresenta-se ao Urologista. Há 1 ano, casou-se pela segunda vez e, junto à esposa de 25 anos de idade, apresenta desejo reprodutivo, ainda sem sucesso.

Como antecedente, pouco antes deste relacionamento atual, foi a Nutrólogo para melhorar o desempenho físico geral. Recebeu fórmula oral variada com vitaminas e outros oligoelementos, e foi recomendada injeção bimestral de NEBIDO® (undecilato de testosterona), mesmo estando com testosterona sérica dentro do limite normal. Atualmente, testosterona sérica de 800 ng/dL e parâmetros seminais inferiores à normalidade quanto à concentração e à motilidade.

Com base nestes dados, qual é, respectivamente, o diagnóstico e a melhor recomendação inicial?

- (A) Hipogonadismo hipogonadotrófico. Diminuir intervalo entre as aplicações do Nebido®.
- (B) Infertilidade por inibição hipofisária. Parar reposição hormonal.
- (C) Infertilidade conjugal. Tentativa de fertilização *in vitro* (FIV).
- (D) Hipogonadismo hipergonadotrófico. Associar inibidor da aromatase ao tratamento com Nebido®.

82

Com relação aos eventos traumáticos do trato genital e urinário, pode-se ter apresentações que relacionam o mecanismo do trauma e a respectiva lesão produzida. Quanto à correlação de mecanismo do trauma e sua hipótese diagnóstica, assinale a alternativa correta.

- (A) Queda a cavaleiro; lesão de uretra membranosa com ou sem retenção urinária.
- (B) Trauma abdome inferior fechado; lesão ureteral contusa ou rota.
- (C) Queda de altura sem fratura óssea; rotura intraperitoneal de bexiga.
- (D) Fratura desalinhada de pube; lesão vesical extraperitoneal por espícula óssea.

83

A hiperplasia prostática benigna pode gerar sintomas tanto de armazenamento quanto de esvaziamento vesical, geralmente agrupados como sintomas do trato urinário inferior (LUTS).

Com relação ao tratamento farmacológico desses sintomas, assinale a alternativa correta.

- (A) A medicação tipo agonista Beta-3 adrenérgico pode ser utilizada para melhora de sintomas de armazenamento.
- (B) Apesar do entusiasmo inicial, inibidores da fosfodiesterase 5 de uso contínuo não são recomendados no tratamento de LUTS.
- (C) Os inibidores da 5 alfa redutase possuem ação quase imediata na melhora dos sintomas de esvaziamento.
- (D) A reposição hormonal com testosterona em indivíduos hipogonádicos melhora os sintomas de LUTS leve nesses pacientes.

84

Grupo de urologia é chamado para interconsulta no berçário da maternidade. Trata-se de neonato nascido com 37 semanas de gestação, PIG (2.600 g), Apgar 9/10, com ultrassonografia antenatal normal (SIC). O pediatra realizou avaliação inicial com seguinte relatório sobre genitália: “a aparência genital é masculina, com uretra totalmente aberta até a base do pênis; não consegui palpar os testículos”.

Frente ao achado, supondo exame correto, assinale a alternativa que apresenta a hipótese diagnóstica e a conduta inicial recomendada.

- (A) Hipospádia proximal e criptorquidia bilateral; realizar ultrassonografia para identificar testículos.
- (B) Genitália ambígua; não registrar a criança até resultado de exame do cariótipo.
- (C) Menina com hiperplasia adrenal congênita; dosar eletrólitos pelo risco de formas perdedoras de sal.
- (D) CAIS (insensibilidade completa a andrógenos); considerar como gênero feminino.

85

Mulher de 45 anos com diagnóstico de câncer de mama será submetida a tratamento adjuvante após a mastectomia. Deverá receber infusões de medicamentos vesicantes uma vez a cada 15 dias, por 4 meses.

Neste caso, o acesso vascular recomendado é:

- (A) cateter semi-implantado de alto fluxo com cuff.
- (B) cateter semi-implantado de baixo fluxo com cuff.
- (C) acesso periférico 18 g repetido a cada infusão.
- (D) cateter totalmente implantado com reservatório.

86

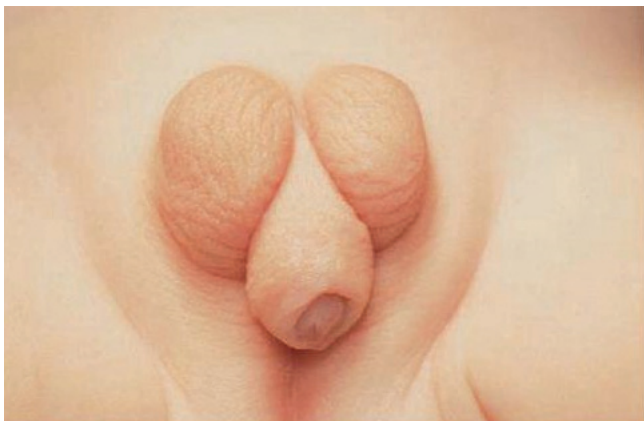Mulher de 52 anos, em terapia renal substitutiva por hemodiálise, portadora de *diabetes mellitus*, foi submetida à confecção de fístula arteriovenosa braquiocefálica. Com o passar das semanas, desenvolveu dor e frialdade em quirodáctilos, que pioraram ao iniciar o uso da fístula para a hemodiálise.

Com relação à provável causa do quadro e à conduta recomendada, assinale a alternativa correta.

- (A) Neurite isquêmica aguda; cerclagem da fístula.
- (B) Neuropatia diabética; reposição de vitamina B.
- (C) Síndrome de roubo; proximalização da anastomose.
- (D) Lesão nervosa intra-operatória; tratamento clínico.

87

Observe a imagem.



Com relação ao diagnóstico da malformação genital apresentada na imagem, assinale a alternativa correta.

- (A) Transposição peno-escrotal.
- (B) Mega clitóris por hiperplasia adrenal congênita.
- (C) Hipospádia proximal.
- (D) Seio urogenital.

88

Homem de 65 anos foi submetido à correção aberta de aneurisma roto da aorta abdominal infrarrenal com instabilidade hemodinâmica, consistindo na confecção de enxerto aorto-biilíaco comum com prótese de Dacron e ligadura da artéria mesentérica inferior. Houve necessidade de clampeamento temporário de aorta supracelíaca e ligadura do óstio da artéria mesentérica inferior; com sucesso técnico. No pós-operatório, necessitou do uso de fármacos vasoativos para manutenção da pressão arterial, em redução progressiva. No 2º pós-operatório houve redução progressiva da ventilação mecânica até a extubação, porém com quadro de distensão abdominal, associada ao desconforto à palpação abdominal, sem sinais de irritação peritoneal e redução de ruídos hidroaéreos. Os exames laboratoriais revelaram Hb 9.6 g/dL; leucócitos 13.400, sendo 80% de neutrófilos; gasometria arterial pH = 7.32, creatinina = 1.7. Diante do quadro, qual a conduta recomendada?

- (A) Verificar o posicionamento e a funcionalidade da sonda nasogástrica, uma vez que provavelmente trata-se de um íleo em pós-operatório de intervenção abdominal de grande porte, por não haver acidose significativa.
- (B) Realizar tomografia computadorizada com contraste, pela possibilidade de isquemia intestinal.
- (C) Realizar ultrassonografia de abdome e pelve, pela possibilidade de abdome agudo ou colecistite alitiásica.
- (D) Solicitar retossigmoidoscopia, pela possibilidade de colite isquêmica.

89

Homem de 50 anos foi submetido à coronariografia através da artéria braquial, sem evidências de lesões obstrutivas. Trata-se de trabalhador da construção civil, assintomático porém com oclusão da artéria braquial. Nesta situação, qual a conduta recomendada?

- (A) Heparinização sistêmica e observação da evolução.
- (B) Exploração e reparo da artéria braquial caso futuramente o indivíduo venha a desenvolver sintomas de claudicação ou isquemia crítica.
- (C) Exploração e reparo imediato da artéria braquial.
- (D) Terapia trombolítica endovenosa para lise do trombo obstrutivo.

90

Mulher de 28 anos, nadadora profissional, iniciou quadro de dor e edema do membro superior direito há 3 dias. Ao exame clínico, apresentava-se com membro edemaciado 3+/4+, perfusão distal mantida, pulsos distais presentes, sem déficits sensitivos ou motores. Nega sintomas prévios no membro.

Qual a principal hipótese diagnóstica e qual a provável etiologia dos sintomas da paciente?

- (A) Trombose venosa profunda do membro superior direito; compressão do espaço costoclavicular.
- (B) Oclusão arterial aguda do membro superior direito; aneurisma de artéria subclávia.
- (C) Oclusão arterial aguda do membro superior direito; compressão do espaço retrocoracopeitoral.
- (D) Trombose venosa profunda do membro superior direito; compressão do triângulo intercostoespalênico.

91

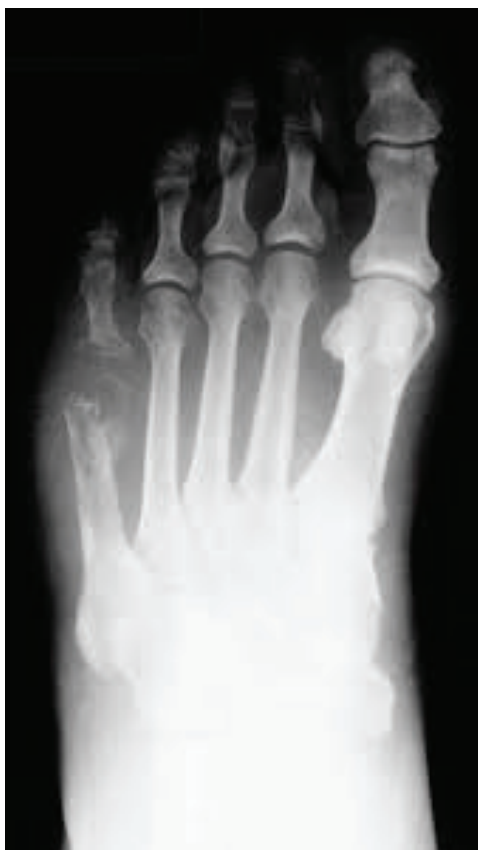Paciente de 76 anos do sexo feminino, tabagista e hipertensa, dá entrada no pronto-socorro com quadro de dor abdominal importante associada à diarreia e a vômitos. Relata que sente dores abdominais pós-prandias há 1 ano, mas hoje apresentou piora importante dos sintomas. Relata emagrecimento de 10 kg no período. Ao exame clínico mostra-se emagrecida, PA 120x80 mmHg, FC 110 bpm, abdome doloroso difusamente à palpação, flácido, sem sinais de irritação peritoneal. Realizou angiotomografia que evidenciou placa calcificada na origem da artéria mesentérica superior, com oclusão arterial da mesma e sinais de sofrimento de alças de intestino delgado.

Qual a provável etiologia do caso e a melhor conduta no momento?

- (A) Oclusão embólica da artéria mesentérica superior; tromboemblectomia com cateter de Fogarty.
- (B) Trombose da artéria mesentérica superior; hidratação venosa vigorosa, anticoagulação plena e monitoração contínua em leito de UTI.
- (C) Trombose da artéria mesentérica superior; revascularização arterial da artéria mesentérica superior por via convencional ou endovascular.
- (D) Trombose da artéria mesentérica superior; tromboemblectomia com cateter de Fogarty.

92

Mulher de 48 anos, com *diabetes mellitus* tipo I, queixa-se de ferida na região plantar do antepé esquerdo. Nos últimos dias, notou secreção purulenta na ferida e vermelhidão ao seu redor. Deambula sem dificuldade. Exame clínico: apresenta pulsos femorais, poplíteos, pediosos e tibiais posteriores presentes; ferida na face plantar do antepé esquerdo na topografia da região distal do 5º metatarso, com fundo de granulação e área de hiperqueratose ao redor; observada discreta hiperemia local e saída de secreção purulenta por orifício no centro da ferida; hemoglobina glicada: 9,5%, Leucócitos 16.700, com neutrofilia e desvio à esquerda. Imagem da radiografia apresentada.



Qual a conduta recomendada?

- (A) Antibioticoterapia, desbridamento da ferida e osteotomia do 5º metatarso.
- (B) Antibioticoterapia prolongada e controle do diabetes, sem intervenção cirúrgica.
- (C) Antibioticoterapia e amputação transmetatársica.
- (D) Antibioticoterapia e amputação transtibial.

93

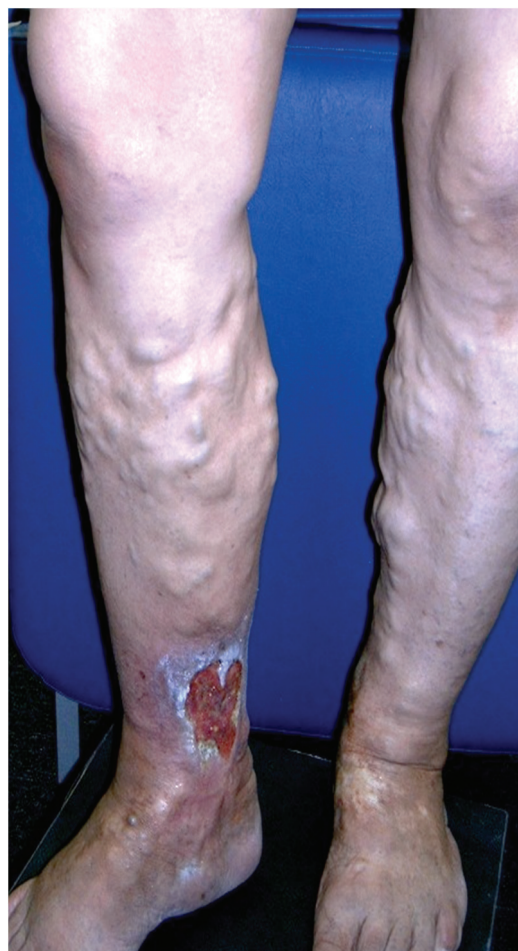Mulher de 68 anos com *diabetes mellitus* de longa data, sem acompanhamento com endocrinologista, levada por familiar ao pronto-socorro por queda do estado geral, febre e confusão mental. Exame clínico: frequência cardíaca 120 bpm; PA 90x60 mmHg; confusa e desorientada; sudoreica; glicemia 540; Temperatura: 38.2°C; pulsos femorais, poplíteos, tibiais posteriores e pediosos presentes.

Ferida na região do calcanhar direito, com necrose úmida e saída de secreção de odor fétido. Hiperemia e edema em todo o pé e terço distal da perna, com crepitação à palpação. Iniciada antibioticoterapia de amplo espectro. Qual conduta deverá ser tomada na sequência?

- (A) Amputação transfemoral.
- (B) Amputação transtibial.
- (C) Curativo diário com papaína.
- (D) Desbridamento da ferida.

Texto e imagem para as questões 94 e 95

Homem de 58 anos comparece à consulta com queixa de úlcera em membro inferior D de difícil cicatrização. Refere que a ferida apareceu após trauma em casa com animal de estimação, há 6 meses, e não cicatriza desde então. Nega antecedentes mórbidos. Refere varizes de membros inferiores há 15 anos. Dor em peso e edema.



94

Qual a classificação clínica do membro inferior D de acordo com a classificação CEAP (*Clinical-Etiology-Anatomy-Pathophysiology*)?

- (A) C4b.
- (B) C4c.
- (C) C5.
- (D) C6.

95

O ultrassom com doppler colorido demonstrou refluxo de safenas magnas, tributárias e veias perforantes. Qual o melhor tratamento desta doença venosa para cicatrização da ferida, para melhora dos sintomas e para evitar a recorrência da ferida?

- (A) Bota de Unna.
- (B) Tratamento cirúrgico.
- (C) Curativo compressivo multicamadas.
- (D) Curativo a vácuo.

96

Homem de 58 anos, sem comorbidades relevantes, apresentou trombose venosa de veia poplítea e veias tibiais à direita, após cirurgia de artroplastia de joelho ipsilateral. Considerando que o paciente apresenta baixo risco de sangramento, qual é a melhor opção terapêutica e sua duração?

- (A) Enoxaparina por 3 meses.
- (B) Anticoagulante oral direto por 3 meses.
- (C) Anticoagulante oral direto por um período mínimo de 6 meses.
- (D) Varfarina por um período mínimo de 6 meses.

97

Mulher de 58 anos, tabagista (31 anos.maço) e hipertensa, há 4 meses apresenta episódios recorrentes de tontura e vertigem, que pioram com atividades envolvendo os membros superiores (lavar os cabelos, estender roupas e outras atividades similares). Pressão sistólica de 138 mmHg no membro superior direito e de 84 mmHg no membro superior esquerdo.

Qual o achado de ecodoppler mais esperado?

- (A) Aumento da velocidade sistólica em artéria axilar esquerda superior a 250 cm/s.
- (B) Padrão de fluxo de baixa resistividade em artéria axilar direita.
- (C) Fluxo reverso em artéria vertebral esquerda.
- (D) Padrão de fluxo de alta resistividade em artéria vertebral direita.

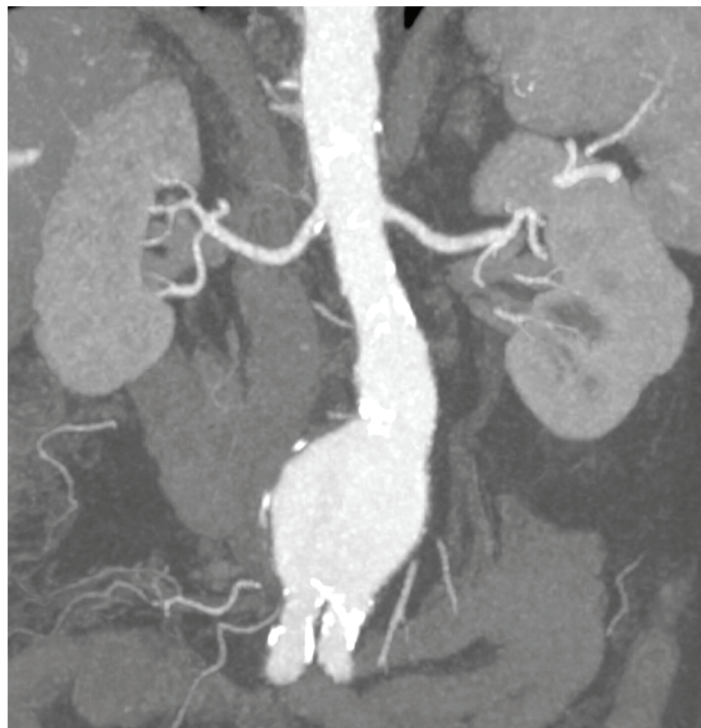98

Paciente de 28 anos é trazido pelo SAMU após sofrer acidente com motocicleta. A avaliação intra-hospital constata uma fratura exposta de fêmur com ausência de pulso distal. O paciente tem bastante dor e o membro está frio e pálido. Assinale a alternativa correta em relação ao tratamento deste paciente.

- (A) Após fixação com tala na sala de emergência e antibioticoterapia, o paciente deve ser anticoagulado.
- (B) Após realização de *shunt* arterial na sala de emergência, a cirurgia plástica irá realizar cobertura cutânea.
- (C) Após embolectomia pela equipe da cirurgia vascular, a ortopedia irá fazer a fixação definitiva com haste intramedular.
- (D) Após fixação cruenta pela equipe da ortopedia, o paciente deve ser encaminhado para cirurgia para revascularizar o membro.

99

Homem de 82 anos, hipertenso e tabagista, procura seu cardiologista com a impressão de ter sentido o próprio coração em seu abdome. Após o exame clínico, o médico constata presença de massa pulsátil indolor em mesogástrio. Foi solicitada uma Angiotomografia de Abdome que revelou a seguinte imagem:



Sobre este achado, está correto afirmar:

- (A) Trata-se de aneurisma toraco-abdominal da aorta e seu tratamento deve ser feito por reparo convencional com toraco-freno-laparotomia.
- (B) Trata-se de aneurisma da aorta abdominal, cujo reparo pode ser feito por técnica cirúrgica convencional ou endovascular.
- (C) Trata-se de aneurisma da aorta abdominal com trombos, o que configura urgência, devendo o paciente ser operado imediatamente.
- (D) Trata-se de aneurisma justa-renal da aorta e o tratamento endovascular é o mais adequado devido à alta morbidade e mortalidade da abordagem convencional.

100

Homem de 75 anos é admitido no Pronto-Socorro com queixa de dor abdominal súbita e fraqueza. Ao exame clínico de admissão, é constada massa pulsátil dolorosa. O paciente está taquicárdico e hipotenso. O médico de plantão solicita prontamente uma angiotomografia, que demonstra se tratar de aneurisma de aorta infrarenal roto.

Assinale a alternativa que contém os achados tomográficos que o levaram ao diagnóstico correto.

- (A) Sinal do crescente e trombo intramural.
- (B) Descontinuidade de calcificação e diâmetro maior que 7 cm.
- (C) Borramento do músculo psoas e hematoma perirrenal.
- (D) Hemorragia intratrombo e úlcera penetrante.

CIRURGIA VASCULAR

Prova II

101

Homem de 56 anos com hipertensão arterial de difícil controle, apresenta-se com dor torácica de forte intensidade em dorso à esquerda. Relata que também sentiu dor em abdome, com progressão para a fossa ilíaca direita e dor e perda de força no membro inferior direito. Ao exame clínico, observou-se: PA 190x110 mmHg, pulsos palpáveis e simétricos em membros superiores, palpáveis em membro inferior esquerdo e ausentes desde a artéria femoral em membro inferior direito com perfusão lentificada.

Quanto aos prováveis diagnóstico e conduta, assinale a alternativa correta.

- (A) Dissecção de aorta trombosada; anticoagulação e tromboembolectomia.
- (B) Aneurisma de aorta complicada; anticoagulação e cirurgia endovascular de urgência.
- (C) Aneurisma de aorta complicada; controle pressórico e correção endovascular imediata.
- (D) Dissecção de aorta complicada; controle pressórico e enxerto femoral cruzado.

102

Homem de 54 anos portador de hipertensão arterial sistêmica foi admitido com dor torácica súbita e diagnosticado com dissecção de aorta tipo B. Nas horas subsequentes, evoluiu progressivamente com hipertensão de difícil controle, apesar das medicações instituídas. Assinale a alternativa que associa uma provável causa e o tratamento recomendado.

- (A) Hipoperfusão renal; angioplastia com *stent* na artéria renal afetada.
- (B) Hipoperfusão renal; fechamento da fenestra principal com endoprótese.
- (C) Oclusão da luz verdadeira; anticoagulação plena e tromboembolectomia.
- (D) Oclusão da luz verdadeira; trombectomia e instalação de endoprótese.

103


Homem de 45 anos necessitará iniciar hemodiálise e não pode aguardar as 6 semanas de maturação de uma fístula que acaba de ser confeccionada.

Qual o acesso ideal para aguardar a maturação da fístula?

- (A) Cateter duplo lúmen semi-implantável de alto fluxo com *cuff*.
- (B) Cateter duplo lúmen de punção direta de alto fluxo sem *cuff*.
- (C) Cateter totalmente implantável de alto fluxo com reservatório.
- (D) Cateter totalmente implantável com reservatório e *cuff*.

104

Mulher de 45 anos com fístula de hemodiálise disfuncional realizou o exame angiográfico (imagem apresentada).



O que se espera encontrar no exame clínico desta fístula respectivamente nos pontos A e B?

- (A) Aumento do frêmito e diminuição do frêmito.
- (B) Aumento da pulsatilidade e diminuição do frêmito.
- (C) Aumento da pulsatilidade e aumento do frêmito.
- (D) Aumento do frêmito e diminuição da pulsatilidade.

105

Homem, branco, de 60 anos, com antecedente de revascularização do miocárdio há 3 anos, hipertensão arterial sistêmica, aneurisma de aorta em seguimento e tabagismo ativo, em uso regular de antiagregante plaquetário, estatina e beta bloqueador, dá entrada na Unidade de Pronto Atendimento, com quadro de dor abdominal de grande intensidade em região de epi e mesogástrio, há cerca de 3 horas, associada à sudorese fria.

Ao exame clínico, encontra-se um pouco sonolento, descorado ++/4, com frequência cardíaca de 80 bpm e PA 70x50 mmHg; apresenta massa pulsátil abdominal e equimose lombar.

Qual a conduta recomendada para este caso?

- (A) Ressuscitação mínima com infusão de cristaloides, durante a transferência para o serviço de referência, para manutenção de consciência e da pressão sistólica ao redor de 80 mmHg.
- (B) Ressuscitação agressiva com solução cristalóide, durante a transferência para o serviço de referência, para manutenção de consciência e de pressão sistólica ao redor de 120 mmHg, provável padrão de normalidade do paciente.
- (C) Passagem de balão intra-arterial através da artéria axilar esquerda, durante a transferência para o serviço de referência, ancorando-o ao nível da aorta descendente.
- (D) Passagem de cateter venoso central para a infusão de medicação vaso ativa, durante a transferência para serviço de referência, para elevação dos níveis pressóricos.

106

Mulher de 60 anos – com antecedentes de *diabetes mellitus*, hipertensão arterial sistêmica, dislipidemia, IMC 30 kg/m² – em decorrência de quadro de dor precordial em opressão com irradiação para o membro superior esquerdo, desencadeada aos pequenos esforços, foi submetida à angiografia coronariana, com lesões significativas do ponto de vista anatômico e hemodinâmico e, artérias descendente anterior, sendo realizada sequencialmente, angioplastia com *stent* das referidas lesões, com sucesso técnico.

Após o exame, evoluiu com abaulamento volumoso e doloroso em região femoral direita, região pela qual foi realizado acesso para o procedimento hemodinâmico.

Foi submetida à exame de ultrassom doppler colorido da região inguinal, que identificou dilatação arterial com fluxo, comunicando-se com a femoral comum direita, de cerca de 5 cm de diâmetro, colo de comunicação curto e largo, com sinal de Yin-Yang em seu interior.

Qual é a conduta recomendada?

- (A) Solicitar ultrassom doppler colorido para orientar a compressão e a resolução da dilatação arterial.
- (B) Aplicar bandagem compressiva sobre a região inguinal.
- (C) Realizar embolização angiográfica, corrigindo, por via endovascular, a intercorrência de um procedimento endovascular.
- (D) Realizar exploração cirúrgica em caráter emergencial, identificando e suturando o orifício de punção arterial.

107

Mulher de 35 anos, hígida e sem comorbidades, iniciou quadro de hipertensão arterial há cerca de 6 meses. Desde então, está em terapia medicamentosa otimizada, porém, mantém picos pressóricos esporádicos e pressão diastólica média fora do alvo terapêutico, a despeito do uso de 3 drogas anti-hipertensivas. Realizou investigação complementar, que evidenciou hipertensão renovascular por displasia fibromuscular.

Qual o tratamento inicial recomendado?

- (A) Angioplastia da artéria renal com uso de balão e implante obrigatório de *stent*.
- (B) Angioplastia da artéria renal com uso de balão isoladamente.
- (C) Nefrectomia unilateral.
- (D) Enxerto aorto-renal com veia safena magna invertida.

108

Homem de 27 anos, maratonista, previamente hígido, sem comorbidades, iniciou, há 2 meses, quadro de dor no membro inferior direito. Relata que a dor ocorria durante seus treinamentos de corrida, concentrando-se na panturrilha direita e nos pés, e melhorava ao repouso. Alega que os sintomas foram piorando progressivamente, e que, no momento, sente dor mesmo ao caminhar. Ao exame clínico, apresentava todos os pulsos no membro inferior direito ao repouso. Em manobras de dorsiflexão dos pés, houve desaparecimento dos pulsos tibial posterior e pedioso.

Diante do quadro clínico, qual a hipótese diagnóstica mais provável do caso?

- (A) Aneurisma da artéria poplítea com embolia distal.
- (B) Doença arterial obstrutiva periférica.
- (C) Síndrome do aprisionamento da artéria poplítea.
- (D) Aneurisma da artéria poplítea trombosado cronicamente.

109

Paciente de 28 anos apresentou claudicação intermitente súbita no membro inferior direito, de início recente. Em investigação complementar, foi aventada a hipótese de síndrome do aprisionamento da artéria poplítea. Para melhor elucidação do caso, foi submetido à arteriografia diagnóstica, que confirmou a hipótese.

Dentre as alternativas abaixo, qual mais se aproxima do achado encontrado no exame?

- (A) Dilatação aneurismática da artéria poplítea com ausência de deságue distal.
- (B) Oclusão da artéria femoral superficial, sem reenchimento distal.
- (C) Desvio medial da porção proximal da artéria poplítea.
- (D) Múltiplos estendes sequenciais da artéria poplítea.

110

Homem de 56 anos, técnico de informática, com *diabetes mellitus* e tabagista ativo de 60 anos-maço, queixa-se de dor nos membros inferiores (especialmente no esquerdo) ao caminhar, com melhora após repouso. Refere que a dor tem início após 200 metros de caminhada no plano. Está em uso de antiagregante plaquetário e estatina.

Ao exame clínico, apresenta pulso femoral bilateral. Pulsos poplíteos, tibiais posteriores e pediosos ausentes. Não apresenta ferida nos pés. À ultrassonografia doppler, observa-se oclusão completa da artéria femoral superficial desde à origem, com reenchimento distal da artéria poplítea.

Qual é a conduta recomendada para o caso?

- (A) Angioplastia transluminal percutânea com balão e *stent*.
- (B) Controle de fatores de risco e exercício supervisionado.
- (C) Revascularização com ponte de safena magna devalvulada.
- (D) Revascularização com ponte de prótese de dacron.

111

Homem de 65 anos, com hipertensão arterial sistêmica e tabagista ativo, apresenta ferida no pé esquerdo há três meses, após trauma local. Está preocupado, pois a ferida não está cicatrizando.

Exame clínico: membro inferior direito – pulsos femoral, poplíteo, pedioso e tibial posterior ausentes; membro inferior esquerdo – pulso femoral presente e pulsos poplíteo, tibial anterior e tibial posterior ausentes. Necrose do 4º e do 5º pododáctilos do membro inferior esquerdo.

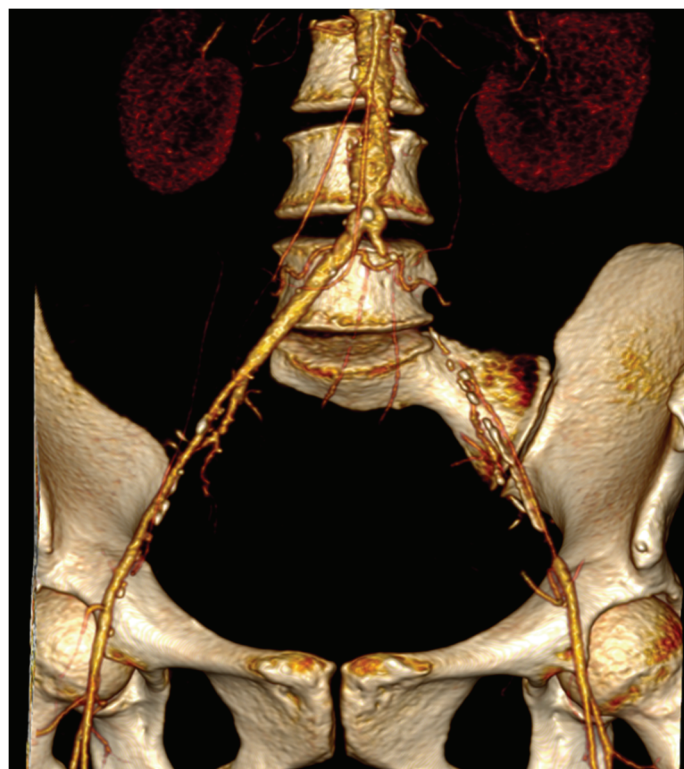
Angiografia do MIE com achado de oclusão das artérias femoral superficial, poplítea, tibial anterior e fibular. Artéria tibial posterior com reenchimento por colaterais no terço médio da perna, com mínimas irregularidades parietais. Arco plantar pérvio.

Assinale a alternativa que corresponde à técnica de revascularização que tem o melhor equilíbrio entre: maior chance de sucesso, menor risco de complicações e maior durabilidade.

- (A) Enxerto femorotibial posterior com veia safena magna contralateral desvalvulada.
- (B) Enxerto femorotibial posterior com veia safena magna ipsilateral desvalvulada.
- (C) Enxerto femorotibial posterior com prótese de politetrafluoretileno.
- (D) Angioplastia do membro inferior esquerdo com balão e *stent*.

112

Homem de 82 anos, com hipertensão arterial sistêmica e dislipidemia, ex-tabagista de 80 anos-maço, com antecedente de dois episódios de infarto agudo do miocárdio, queixa-se de ferida no pé direito há dois meses. Antes do aparecimento da ferida, deambulava sem auxílio e era independente para as atividades básicas da vida diária. Exame clínico: membro inferior direito – pulsos femoral, poplíteo, pedioso e tibial posterior ausentes e necrose do hálux; membro inferior esquerdo – pulsos femoral e poplíteo presentes e pulsos pedioso e tibial posterior ausentes. Ecocardiograma com fração de ejeção de 40%. Realizada angiotomografia dos membros inferiores (imagem apresentada).



Qual é a conduta recomendada para este caso?

- (A) Enxerto ilíaco-femoral direito.
- (B) Enxerto axilo-bifemoral.
- (C) Enxerto fêmoro-femoral cruzado.
- (D) Tratamento clínico.

113

Homem de 66 anos, com hipertensão arterial sistêmica e *diabetes mellitus*, apresenta-se à consulta de rotina com queixa de queimação nos pés. Ao exame clínico, apresenta perda da sensibilidade vibratória; pulsos femorais, poplíteos e distais presentes; índice tornozelo-braquial 1,4.

Qual alteração pode justificar o alto índice tornozelo-braquial no paciente em questão?

- (A) Intensa calcificação da parede arterial.
- (B) Neuropatia periférica.
- (C) Hipertensão arterial sistêmica mal controlada.
- (D) Isquemia grave dos membros inferiores.

Texto para as questões 114 e 115

Homem de 65 anos, procura o cirurgião vascular em pronto-socorro com dor intensa, palidez e anestesia em perna direita há 12 horas. É hipertenso em uso de medicamentos inibidores de ECA e tabagista (40 cigarros/dia). Nega dislipidemia e *diabetes mellitus* e foi submetido a uma angioplastia coronariana há sete anos. Antes deste evento caminhava 3.000 metros todos os dias. Exame clínico apresenta somente pulso femoral à direita e todos os pulsos em membro inferior esquerdo.

ITB : MID= 0; MIE= 0,9.

Foi submetido à embolectomia com melhora da perfusão e síndrome compartimental em loja tibial anterior e posterior.

114

Quais complicações podem ocorrer após a revascularização?

- (A) Hipernatremia, acidose metabólica, rabdomiólise e IRA.
- (B) Neuropatia isquêmica, alcalose metabólica e IRA.
- (C) Hiperpotassemia, alcalose metabólica, rabdomiólise e IRA.
- (D) Hiperpotassemia, acidose metabólica, rabdomiólise e IRA.

115

Assinale a alternativa com o tratamento recomendado para a síndrome compartimental.

- (A) Fasciotomia ampla.
- (B) Minifasciotomia.
- (C) Fasciotomia videoassistida.
- (D) Meia antitrombos.

116

Homem de 37 anos está há 3 dias com trombose venosa envolvendo veia poplítea direita. É renal crônico dialítico e pesa 58 kg.

Qual a melhor escolha terapêutica?

- (A) Apixabana.
- (B) Rivaroxabana.
- (C) Enoxaparina.
- (D) Varfarina.

117

Mulher de 47 anos está em seu segundo episódio de trombose venosa profunda proximal de membro inferior direito, diagnosticado há 28 dias e em tratamento com enoxaparina. Há 3 dias colheu exames de sangue: anticardiolipina IgM/IgG negativos, anticoagulante lúpico positivo, fator V de Leiden e mutação da protrombina negativos (teste genético).

Assinale a alternativa que indica a escolha terapêutica recomendada.

- (A) Anticoagulantes orais diretos por 3 a 12 meses, possivelmente seguidos de profilaxia secundária estendida.
- (B) Varfarina, pois os exames sugerem a presença de síndrome do anticorpo antifosfolípide.
- (C) Anticoagulantes orais diretos, pois os exames sugerem a presença de síndrome do anticorpo antifosfolípide.
- (D) Manter a enoxaparina por três meses e reavaliar.

118

Homem de 64 anos, com placa ecolucente em artéria carótida interna direita, resultando em estenose de cerca de 70-99%, confirmada por tomografia. Apresentou, há 11 meses, episódio de hemiplegia de membro superior esquerdo, autolimitado e com recuperação completa da força motora após 3 horas. A avaliação pré-operatória considerou risco cirúrgico moderado. Apresenta condições anatômicas favoráveis tanto para a cirurgia aberta quanto para a endovascular.

Qual a melhor conduta?

- (A) Angioplastia com *stent* de artéria carótida interna direita.
- (B) Endarterectomia de artéria carótida interna direita.
- (C) Tratamento clínico inicial e, apenas em caso de novo evento neurológico, controle dos fatores de risco, terapia antitrombótica e com estatinas.
- (D) A técnica cirúrgica (endarterectomia ou angioplastia com *stent*) deverá ser definida apenas após a avaliação da circulação colateral cerebral pelo doppler transcraniano.

119

Homem de 66 anos, com estenose de carótida interna direita de 80%, confirmada por tomografia. Apresentou, há 3 meses, episódio de hemiplegia de membro inferior esquerdo, com recuperação parcial após prolongado trabalho de fisioterapia (6 semanas). Apresenta arco aórtico não tortuoso, sem calcificações, porém com variação tipo arco bovino. Há dois anos teve infarto agudo do miocárdio, com implante de quatro *stents* coronarianos.

Qual a melhor conduta?

- (A) Angioplastia com *stent* de artéria carótida interna por acesso cervical.
- (B) Tratamento clínico inicial e, apenas em caso de novo evento neurológico, controle dos fatores de risco, terapia antitrombótica e com estatinas.
- (C) Angioplastia com *stent* de artéria carótida interna por acesso femoral.
- (D) Endarterectomia de artéria carótida interna.

120

Mulher de 60 anos foi submetida a reparo endovascular para um aneurisma de aorta infrarrenal. Durante o seguimento pós-operatório, o cirurgião deve realizar o acompanhamento por meio de um exame de imagem. A respeito deste seguimento, assinale a alternativa correta.

- (A) A malha metálica da endoprótese atrapalha a visualização da janela ultrassonográfica, motivo pelo qual este exame não deve ser realizado.
- (B) A maioria das endopróteses não é compatível com os campos magnéticos das ressonâncias, motivo pelo qual este exame não deve ser realizado.
- (C) A arteriografia, apesar de invasiva, é o exame de escolha para o seguimento de um reparo endovascular e deve ser feita anualmente.
- (D) A tomografia sem contraste revela informações úteis, como o crescimento do saco aneurismático e o posicionamento correto da endoprótese.

RASCUNHO

